This is a digital copy of a book that was preserved for generations on library shelves before it was carefully scanned by Google as part of a project to make the world's books discoverable online.

It has survived long enough for the copyright to expire and the book to enter the public domain. A public domain book is one that was never subject to copyright or whose legal copyright term has expired. Whether a book is in the public domain may vary country to country. Public domain books are our gateways to the past, representing a wealth of history, culture and knowledge that's often difficult to discover.

Marks, notations and other marginalia present in the original volume will appear in this file - a reminder of this book's long journey from the publisher to a library and finally to you.

Usage guidelines

Google is proud to partner with libraries to digitize public domain materials and make them widely accessible. Public domain books belong to the public and we are merely their custodians. Nevertheless, this work is expensive, so in order to keep providing this resource, we have taken steps to prevent abuse by commercial parties, including placing technical restrictions on automated querying.

We also ask that you:

+ *Make non-commercial use of the files* We designed Google Book Search for use by individuals, and we request that you use these files for personal, non-commercial purposes.

+ *Refrain from automated querying* Do not send automated queries of any sort to Google's system: If you are conducting research on machine translation, optical character recognition or other areas where access to a large amount of text is helpful, please contact us. We encourage the use of public domain materials for these purposes and may be able to help.

+ *Maintain attribution* The Google "watermark" you see on each file is essential for informing people about this project and helping them find additional materials through Google Book Search. Please do not remove it.

+ *Keep it legal* Whatever your use, remember that you are responsible for ensuring that what you are doing is legal. Do not assume that just because we believe a book is in the public domain for users in the United States, that the work is also in the public domain for users in other countries. Whether a book is still in copyright varies from country to country, and we can't offer guidance on whether any specific use of any specific book is allowed. Please do not assume that a book's appearance in Google Book Search means it can be used in any manner anywhere in the world. Copyright infringement liability can be quite severe.

About Google Book Search

Google's mission is to organize the world's information and to make it universally accessible and useful. Google Book Search helps readers discover the world's books while helping authors and publishers reach new audiences. You can search through the full text of this book on the web at `http://books.google.com/`

Über dieses Buch

Dies ist ein digitales Exemplar eines Buches, das seit Generationen in den Regalen der Bibliotheken aufbewahrt wurde, bevor es von Google im Rahmen eines Projekts, mit dem die Bücher dieser Welt online verfügbar gemacht werden sollen, sorgfältig gescannt wurde.

Das Buch hat das Urheberrecht überdauert und kann nun öffentlich zugänglich gemacht werden. Ein öffentlich zugängliches Buch ist ein Buch, das niemals Urheberrechten unterlag oder bei dem die Schutzfrist des Urheberrechts abgelaufen ist. Ob ein Buch öffentlich zugänglich ist, kann von Land zu Land unterschiedlich sein. Öffentlich zugängliche Bücher sind unser Tor zur Vergangenheit und stellen ein geschichtliches, kulturelles und wissenschaftliches Vermögen dar, das häufig nur schwierig zu entdecken ist.

Gebrauchsspuren, Anmerkungen und andere Randbemerkungen, die im Originalband enthalten sind, finden sich auch in dieser Datei – eine Erinnerung an die lange Reise, die das Buch vom Verleger zu einer Bibliothek und weiter zu Ihnen hinter sich gebracht hat.

Nutzungsrichtlinien

Google ist stolz, mit Bibliotheken in partnerschaftlicher Zusammenarbeit öffentlich zugängliches Material zu digitalisieren und einer breiten Masse zugänglich zu machen. Öffentlich zugängliche Bücher gehören der Öffentlichkeit, und wir sind nur ihre Hüter. Nichtsdestotrotz ist diese Arbeit kostspielig. Um diese Ressource weiterhin zur Verfügung stellen zu können, haben wir Schritte unternommen, um den Missbrauch durch kommerzielle Parteien zu verhindern. Dazu gehören technische Einschränkungen für automatisierte Abfragen.

Wir bitten Sie um Einhaltung folgender Richtlinien:

+ *Nutzung der Dateien zu nichtkommerziellen Zwecken* Wir haben Google Buchsuche für Endanwender konzipiert und möchten, dass Sie diese Dateien nur für persönliche, nichtkommerzielle Zwecke verwenden.

+ *Keine automatisierten Abfragen* Senden Sie keine automatisierten Abfragen irgendwelcher Art an das Google-System. Wenn Sie Recherchen über maschinelle Übersetzung, optische Zeichenerkennung oder andere Bereiche durchführen, in denen der Zugang zu Text in großen Mengen nützlich ist, wenden Sie sich bitte an uns. Wir fördern die Nutzung des öffentlich zugänglichen Materials für diese Zwecke und können Ihnen unter Umständen helfen.

+ *Beibehaltung von Google-Markenelementen* Das "Wasserzeichen" von Google, das Sie in jeder Datei finden, ist wichtig zur Information über dieses Projekt und hilft den Anwendern weiteres Material über Google Buchsuche zu finden. Bitte entfernen Sie das Wasserzeichen nicht.

+ *Bewegen Sie sich innerhalb der Legalität* Unabhängig von Ihrem Verwendungszweck müssen Sie sich Ihrer Verantwortung bewusst sein, sicherzustellen, dass Ihre Nutzung legal ist. Gehen Sie nicht davon aus, dass ein Buch, das nach unserem Dafürhalten für Nutzer in den USA öffentlich zugänglich ist, auch für Nutzer in anderen Ländern öffentlich zugänglich ist. Ob ein Buch noch dem Urheberrecht unterliegt, ist von Land zu Land verschieden. Wir können keine Beratung leisten, ob eine bestimmte Nutzung eines bestimmten Buches gesetzlich zulässig ist. Gehen Sie nicht davon aus, dass das Erscheinen eines Buchs in Google Buchsuche bedeutet, dass es in jeder Form und überall auf der Welt verwendet werden kann. Eine Urheberrechtsverletzung kann schwerwiegende Folgen haben.

Über Google Buchsuche

Das Ziel von Google besteht darin, die weltweiten Informationen zu organisieren und allgemein nutzbar und zugänglich zu machen. Google Buchsuche hilft Lesern dabei, die Bücher dieser Welt zu entdecken, und unterstützt Autoren und Verleger dabei, neue Zielgruppen zu erreichen. Den gesamten Buchtext können Sie im Internet unter `http://books.google.com` durchsuchen.

COUNTWAY LIBRARY
HC 1GIJ /



B. Ramm

Jena. S.S. 74.

F. Tagore.

Berlin 1870.

[redacted]

CHIRURGISCH-ANATOMISCHES

V A D E M E C U M.

CHIRURGISCH-ANATOMISCHES

VADEMECUM

FÜR STUDIRENDE UND ÄRZTE.

VON

W. ROSER,
PROFESSOR DER CHIRURGIE AN DER UNIVERSITÄT MARBURG.

Vierte verbesserte Auflage.

STUTTGART.
VERLAG VON EBNER & SEUBERT.
1870.

BOSTON MEDICAL LIBRARY
IN THE
FRANCIS A. COUNTWAY
LIBRARY OF MEDICINE

Druck von E. Th. Jacob in Erlangen.

Dolent autem permulti et non immerito, Chirurgis ac Medicis minus, quam Anatomicis vel rerum naturalium Scrutatoribus, inservire elegantia circa corporis humani fabricam edita volumina! clamant, truncam et debilem esse anatomen, nisi ita administretur, ut a contemplatione partium affectarum ad medicinam descendere valeant! horum desiderium explere conatus sum eas tantum exhibendo partes, quarum usus in morbis diagnoscendis maxime erat necessarius.

P. CAMPER.
Demonstrationes anatomicae.
Amstelodami MDCCLX.

Vorrede zur dritten Auflage.

Die Nothwendigkeit, ein Buch mit topographisch-anatomischen Abbildungen zu besitzen, sieht jeder Anfänger in der Medicin heut zu Tage ein. Aber je mehr man die Wahrnehmung macht, dass die Bücher solcher Art gegenwärtig viel gekauft und eifrig studirt werden, desto ernstlicher wird immer wieder daran erinnert werden müssen, dass das Lesen solcher Bücher die Uebungen im Secirsaal nicht ersetzen kann. Das Vademecum ist nicht dazu verfasst, um den angehenden Aerzten ein genaueres Studium an der Leiche zu ersparen, und um ein bequemeres und rascher vollendetes Studium auf dem Papier an dessen Stelle zu setzen, sondern es soll ganz vorzugsweise dazu dienen, um zu den chirurgisch-anatomischen Uebungen am Cadaver anzutreiben und anzuleiten.

In letzterer Beziehung scheint es nothwendig, die Methode hervorzuheben, durch welche die Studirenden am besten in die topographische Auffassung der Anatomie eingeführt werden. Es ist diess die Methode der Fensterschnitte. Wer sich orientiren will, wer in der chirurgisch-anatomischen Orientirung Uebung bekommen

will, dem rathen wir dieselbe Art des chirurgisch-anatomischen Präparirens an, welche den meisten Abbildungen dieses Buchs, z. B. 10. 23. 29. 30. 33. 45. 73. 82. zu Grunde lag. Nicht das systematische Präpariren, nicht jenes so leicht zur Gedankenlosigkeit führende Herausschnitzeln der Arterienzweigchen oder Abschaben des Fetts von den Nervenfädchen, bildet den Diagnostiker oder Operateur zu seinem Berufe vor, sondern nur das topographische Präpariren, wie es vorzugsweise bei solchen Fensterschnitten getrieben wird. Wer seine Studien vollendet hat, muss diess selbst erfahren haben, aber den Anfängern kann eine solche Erfahrung kaum nachdrücklich genug zur Beherzigung empfohlen werden. Daher sollte auch diese Gelegenheit nicht vorübergehen, ohne dass auf den hochwichtigen Gegenstand nochmals aufmerksam gemacht würde.

Marburg, im Oktober 1862.

Roser.

Inhalt.

Seite

Vorrede VII
Inhaltsübersicht IX
Verzeichniss der Abbildungen XIII

ERSTE ABTHEILUNG.

KOPF.

I. Schädelgegend 1
Aeussere Umhüllung des Schädels 1
Knöchernes Schädelgewölbe 4
Grundfläche des Schädels 6
Hirnhäute und ihre Gefässe 7
Gehirn 9
II. Augengegend 10
1) Umgebungen des Auges 10
Augenhöhle 10
Augenmuskel 10
Augenlider 12
Thränenorgane 14
Gefässe und Nerven der Augengegend . . . 18
2) Augapfel 20
Sclerotica 21
Cornea 22
Iris 23
Chorioidea 24
Krystall-Linse 25
Glaskörper 26
Retina 28
III. Nasengegend 29
IV. Gehörorgan 33
Aeusseres Ohr 33

		Seite
	Trommelhöhle	35
	Eustach'sche Ohrtrompete	36
V.	Lippen- und Wangengegend	38
	Weichtheile der Lippen und Wangen	38
	Oberkiefer	45
	Unterkiefer	47
	Zähne	51
VI.	Gaumen	53
VII.	Zunge	55

ZWEITE ABTHEILUNG.

HALS.

I.	Vordere Hälfte des Halses	59
	Muskel am Hals	60
	Fascien am Hals	62
	Arterien am Hals	64
	Venen am Hals	72
	Nerven der Halsgegend	73
	Zungenbein. Kehlkopf. Luftröhre	76
	Schilddrüse	81
	Schlundkopf und Speiseröhre	83
II.	Nackengegend	85

DRITTE ABTHEILUNG.

BRUST.

Brustdrüse	90
Brustbeingegend	91
Rippengegend	93
Rückengegend	94
Brusteingeweide	95

VIERTE ABTHEILUNG.

BAUCH.

I.	Bauchwand	100
	Fascien und Muskel der Bauchwand	100
	Gefässe und Nerven der Bauchwand	102
	Leistenkanal	105
	Leistenbruch	106
	Schenkelring und Schenkelbruch	110
	Nabelring	122
II.	Bauchhöhle	123
	Bauchfell	126

Seite
Netz 126
Leber 127
Gallenblase 127
Milz 128
Magen 128
Dünndarm 128
Dickdarm 129
Nieren 131
Aorta abdominalis 131
Arteriae iliacae 132
Plexus lumbalis 133

FÜNFTE ABTHEILUNG.

BECKEN.

I. Wandung des Beckens 135
Beckenknochen 135
Weichtheile der inneren Beckenwand 136
Beckenbrüche 139
II. Mastdarm 140
III. Männliche Urin- und Geschlechtsorgane . . . 142
Hoden- und Samenstrang 142
Blase 145
Perinäalgegend 150
Harnröhre 156
Penis 159
IV. Weibliche Geschlechtstheile 161
Weibliche Blase und Harnröhre 161
Aeussere Scham 164
Mutterscheide 165
Gebärmutter 167
Eierstock 169

SECHSTE ABTHEILUNG.

OBERE EXTREMITÄT.

Vordere Schultergegend, Achselgegend 170
Schlüsselbein 176
Schulterblatt, hintere Schultergegend 178
Schultergelenk 181
Oberarm 185
Ellbogengegend 188
Vorderarm 194
Gegend des Handgelenks 197
Gelenke der Handwurzelgegend 200

Seite
Mittelhand 204
Finger 206

SIEBENTE ABTHEILUNG.

UNTERE EXTREMITÄT.

Hüftgelenksgegend 212
Mittlere Schenkelgegend 226
Kniegegend 230
Unterschenkel 240
Fussgelenk 246
Fusswurzelgelenk 252
Mittelfuss und Zehen 255

ANHANG.

Noch einmal die Bruchtheorie 261
Verzeichniss der Muskeln 271
Verzeichniss der wichtigeren Arterien 282

Verzeichniss der Abbildungen.

Fig.
1. Arterien und Nerven der Schädelgegend.
2. Schädelbasis von innen.
3. Augenmuskel.
4. 5. Thränensack.
6. Augendurchschnitt.
7. Durchschnitt der Nasen-, Mund- und Rachenhöhle.
8. Gehörorgan.
9. Tubamündung im Durchschnitt des Kopfs und Halses gesehen.
10. Wangen- und Speicheldrüsengegend.
11. Vertheilung der Gesichts-Tast-Nerven.
12. Durchgangsstellen der Gefühlsnerven des Gesichts.
13. Durchschnitt der Nasen- und Oberkiefergegend.
14. Lage der Arteria maxillaris interna.
15. Der Gaumen.
16. Zunge mit Nerven und Gefässen.
17. Lage des Nervus lingualis.
18. 19. Querdurchschnitt des Halses.
20. Lage der Carotis.
21. 22. Lage der Arteria lingualis.
23. Aeussere Halsgegend.
24. Die Subclavia oberhalb und unterhalb des Schlüsselbeins.

Fig.
25. 26. Lage der Theile am Hals.
27. Die Höhle des Kehlkopfs.
28. Die Kropfdrüse mit ihrem Pyramidalfortsatz.
29. Vordere Luftröhrengegend.
30. Lage der Speiseröhre.
31. Obere Nackengegend.
32. Lage der Arteria vertebralis.
33. Vorderes Mediastinum mit A. und V. mammaria interna.
34. Lage der Brusteingeweide.
35. Durchschnitt des oberen Theiles der Brusthöhle.
36. Querdurchschnitt der Bauchwand.
37. Leistenbruch.
38. Septum crurale.
39. Schenkelbruch.
40. 41. Plica falciformis.
42. Bauchring, Schenkelring, Hernia obturatoria von innen.
43. Leistenkanal und Schenkelkanal.
44. Schenkelkanal.
45. Schenkelbruch.
46. Lage der Baucheingeweide.
47. Lage der Theile hinten im Bauch.
48. Lage der Iliaca communis und ihrer Theilung.
49. Arterien im Becken.
50. 51. Lage der männlichen Urin-Organe.
52. Querdurchschnitt des Beckens mit den Eingeweiden.
53. Mittelfleischgegend in Bezug auf Steinschnitt.
54. Dessgleichen. Seitensteinschnitt.
55. Die tieferen Theile der Perinäalgegend.
56. Längendurchschnitt der männlichen Harnorgane.
57. Gefässe und Nerven des Penisrückens.
58. 59. Längendurchschnitt der weiblichen Geschlechtsorgane.
60. Gegend unterhalb des Schlüsselbeins. A. subclavia.
61. Vordere Schultergegend.

Fig.
62. Lage der A. subscapularis.
63. Achselgegend. A. axillaris.
64. Hintere Schultergelenksgegend.
65. Schultergelenk. Exarticulation.
66. Schultergelenk. Bänder.
67. Arteria brachialis.
68. Gefässe und Nerven der Ellbogengegend.
69. Dessgleichen, tiefere Schichte.
70. Ellbogengelenk auf der Radialseite.
71. Dasselbe auf der Ulnarseite.
72. Vorderarm, Volarseite bis zur Mittelhand.
73. Gegend des Handgelenks auf der Volarseite.
74. Handgelenk, Mittelhand und Finger. Dorsalseite.
75. Endast der A. radialis.
76. Gelenke der Handwurzelgegend.
77. Mittelpunkt und Finger. Volarseite.
78. 79. Fingerdurchschnitt.
80. Die Finger von der Rückseite.
81. Die Nagelmutter im Durchschnitt.
82. Muskulatur und Gefässe des Oberschenkels.
83. Hüftgelenk, blossgelegt.
84. Hinterbackengegend, tiefere Schichte.
85. Hüftgelenkskapsel mit dem obern Verstärkungsband.
86. Hüftgelenk, Exarticulation.
87. Schenkeldurchschnitt.
88. Arteria cruralis.
89. Dessgleichen, weit unten.
90. Kniekehlengegend.
91. Kniegelenksgegend von der inneren Seite.
92. Dessgleichen von der äusseren Seite. 92 b. Dessgleichen in der Beugung.
93. Kniegelenk im Durchschnitt.
94. Unterschenkel im Durchschnitt.
95. Unterschenkel und Fussrücken. A. tibialis antica.

Fig.
96. Dessgleichen von hinten. A. peronaea.
97. Dessgleichen von der Seite. A. tibialis postica.
98. Venen und Nerven der Fussgelenksgegend.
99. 100. Fussgelenk.
101. Durchschnitt der Fussgelenke.
102. Querdurchschnitt des Fussgelenks. (Syme.)
103. Querdurchschnitt des Fusswurzelgelenks. (Chopart.)
104. Arteria und Nervus plantaris.
105. Querdurchschnitt im Mittelfussgelenk (Lisfranc.)
106. Querdurchschnitt des Mittelfusses.
107 Lage und Verbindung der Fussknochen.

ERSTE ABTHEILUNG.

KOPF.

SCHÄDELGEGEND. AUGE. OHR. NASE. LIPPEN UND WANGEN. KIEFER UND ZÄHNE. ZUNGE. GAUMEN.

I. SCHÄDELGEGEND.

Aeussere Umhüllungen des Schädels. Knöchernes Schädelgewölbe. Grundfläche des Schädels. Hirnhäute und ihre Gefässe. Gehirn.

Aeussere Umhüllung des Schädels.

Die äussere Umhüllung des Schädels besteht hauptsächlich aus der behaarten Kopfhaut nebst den mit ihr verbundenen Hautmuskeln, dem Occipitalis und Frontalis, und der zu diesen Muskeln gehörigen Hautsehne, der Galea aponeurotica. Die Kopfhaut und die Galea aponeurotica, welche durch eine feste kurzfaserige, nur wenig Fett enthaltende Zellgewebschicht mit der Kopfhaut verwachsen ist, bilden miteinander die Kopfschwarte. Die feste Verbindung beider Häute macht, dass oben auf dem Scheitel ein Abpräpariren der Haut von der Galea zum Zweck einer Operation ziemlich erschwert ist. Erst gegen die Schädelbasis hin wird dieses wieder leichter, indem dort die Kopfhaube ihre sehnigte Beschaffenheit nicht mehr besitzt, sondern vorne und hinten die Muskel, und zu beiden Seiten eine cellulöse Fascie an ihre Stelle treten. Dagegen besitzt in der

Scheitelgegend die Kopfhaut, in Gemeinschaft mit der sehnigten Haube, eine ziemliche Verschiebbarkeit auf dem Schädel; sie ist dort nur eine dünne Zellgewebschichte mit dem Knochen verbunden und lässt sich von dem letzteren leicht abtrennen. An den Stellen, wo die Kopfhaut mit der Galea eng verbunden ist, wird sich, eben um des festen Baues willen, nicht leicht ein grösseres Blutextravasat oder eine starke Eiteranhäufung im subcutanen Zellgewebe bilden können, wohl aber ist diess zwischen der Galea und dem Schädel in dem dortigen mehr lockern Zellgewebe möglich. Eine Eiteransammlung an der letztern Stelle wird nur schwer und erst spät sich nach aussen Bahn brechen können, sie wird eher sich versenken oder zersetzen; es ergibt sich hieraus die Nothwendigkeit künstlicher Eröffnung bei solchen Abscessen.

Zu beiden Seiten des Schädelgewölbs befinden sich die Temporalmuskel, die mit einer festen Aponeurose überzogen sind; dieselbe besteht aus zwei durch etwas Zellgewebe getrennten Blättern, von denen sich das eine an der innern, das andere an der äussern Kante des obern Jochbeinrands ansetzt. Am Hinterhaupt legen sich die Nackenmuskel an, besonders der Sternocleidomastoideus und Cucullaris, ferner der Splenius capitis, Complexus und Biventer.

Dem Stirnmuskel schliesst sich unten der Corrugator supercilii an, der hinter ihm liegt, und der Orbicularis palpebrarum, der über seinen untern Rand sich herlegt.

Die Hauptarterien der Kopfhaut sind die Occipitalis (Fig. 1, [5]) und Temporalis ([2]). Letztere theilt sich in einen vordern und seitlichen Ast. Zur innern Stirngegend kommt die Supraorbitalis (Fig. 1, [8]), und zur hinteren Ohrgegend die Auricularis posterior ([4]). Die Arterien der Kopfschwarte laufen vielfach geschlängelt zwischen der Haut und der Galea hin, auch anastomosiren sie mehrfach unter einander. Die Festigkeit des Gewebs der Kopfschwarte bringt es mit sich, dass man öfters einige Schwierigkeit findet, die spritzenden Arterien der Kopfschwarte zu unterbinden; man kann sie nämlich nicht so leicht, wie andere in schlaffem Zellgewebe verlaufende Arterien, fassen und hervorziehen; zuweilen wird aus diesem Grunde eine Umstechung derselben nöthig.

Einige Venenzweige, aus den Venen der Schädelknochen kommend, anastomosiren durch die Kopfschwarte durch mit den äusseren Hautvenen des Kopfs. Man erklärt hieraus, wie es möglich sei, die Hirngefässe durch eine örtliche Blutentziehung an der Kopfhaut zu entleeren.

Fig. 1.

Die Haut am Schädel über der Galea aponeurotica und den Hautmuskeln wegpräparirt; am Ohr auch die Parotis entfernt. 1. A. transversa faciei. 2. A. temporalis. 3. A. frontalis. 4. A. auricularis posterior. 5. A. occipitalis. 6. N. facialis. 7. N. frontalis. 8. N. supratrochlearis. 9. N. auricularis magnus. 10. N. auricularis posterior (vom Facialis). 11. N. occipitalis major 12. N. occipitalis minor. 13. N. temporalis superficialis. Man erkennt die Hautmuskel, M. orbicularis, frontalis, attrahens und ertrahens auriculae, occipitalis; ferner den M. zygomaticus, Masseter, Sternocleidomastoideus 14, Splenius capitis und colli 15, Cucullaris 16.

Von Lymphdrüsen sind besonders die der hinteren und vorderen Ohrgegend angehörenden bemerkenswerth. Die hinter dem Ohr, am Hinterhaupt gelegenen Drüschen trifft man häufig bei Syphilis angeschwollen. Das vordere Lymphdrüschen der Ohrgegend sieht man vorzugsweise nach Augenblennorrhöe von Entzündung ergriffen werden.

Ihre Nerven erhält die Kopfhaut theils vom Quintus, N. frontalis, supraorbitalis, temporalis, theils von den Nerven des Nackens her, dem N. occipitalis major und minor und Auricularis major; die Hautmuskel am Schädel werden vom Facialis versorgt.

Knöchernes Schädelgewölbe.

Der gewölbte Theil des Schädels ist zusammengesetzt aus dem Stirnbein, den Scheitelbeinen, den grossen Flügeln des Keilbeins, den beiden Schläfenbeinen, und dem Hinterhauptsbein. Die Verbindung dieser sämmtlichen Knochen geschieht durch die hier sehr stark ausgebildeten Nähte. Es ist wichtig sich die Formen der Nähte genau einzuprägen, damit nicht eine Naht mit einem Sprung verwechselt werde. Die Stellen, wo eine solche Verwechslung am leichtesten eintreten könnte, sind besonders die Schläfen, wo das Schläfenbein und der Keilbeinflügel sich oberhalb an das Scheitelbein anfügen, sodann aber die Hinterhauptsnaht, wenn nämlich dort eine anomale Naht, ein Worm'scher Knochen sich findet.

Am kindlichen Schädel finden sich noch keine deutlich ausgebildeten Nähte, sondern die einzelnen Knochen sind nächst der dura Mater durch eine fibröse Zwischenmasse mit einander verbunden, und an den Stellen, wo später mehrere Nähte zusammenlaufen, finden sich die Fontanellen. Die beiden oberen Fontanellen, die Stirn- und Hinterhaupts-Fontanelle, sind viel bedeutender als die beiden seitlichen, welche den seitlichen Ecken der Scheitelbeine entsprechen.

Die Knochen des Schädelgewölbes bestehen, wie andere platte Knochen, aus Rindensubstanz und aus gefässreicher Diploë; die innere Rinde, Lamina vitrea, ist härter und zum Springen und Splittern mehr geneigt als die äussere. An

manchen Stellen, wo der Knochen am dünnsten ist, bemerkt man keine Diploë.

Man findet die Dicke der Knochen am Schädelgewölbe an verschiedenen Stellen und bei verschiedenen Individuen sehr verschieden. Die Gehirnwindungen, die Sinus der harten Hirnhaut, die Arterien der letzteren, endlich auch die sogenannten Pachionischen Granulationen der Arachnoidea, erzeugen grössere oder geringere Vertiefungen auf der innern Knochenfläche, wodurch diese letztere ungleich wird. Im Allgemeinen ist die Dicke des Schädels in der Schläfengegend am geringsten, dort wird auch der Knochen wegen seiner platten, nicht gewölbten Form am leichtesten eingeschlagen werden können. In der untern mittlern Stirngegend, wo der Sinus frontalis liegt, ist die Wandung der Schädelhöhle, zumal bei manchen Individuen mit breiter Stirnhöhle (vgl. Fig. 2, 13), doppelt; hier könnte also die äussere Wand des Sinus eingedrückt werden, ohne dass das Gehirn den mindesten Antheil daran nähme. Die Beurtheilung der Verletzungen dieser Gegend wird erschwert durch die grosse Verschiedenheit, welche die Stirnhöhle bei verschiedenen Individuen darbietet. Die Stirnhöhle ist bei manchen Menschen so hoch und breit, dass sie fast über die halbe Stirne sich erstreckt; bei andern ist sie sehr unbedeutend. Wohl die meisten Menschen haben drei Stirnhöhlen, eine mittlere (Fig. 7) und zwei seitliche. Es ist aber nichts Seltenes, dass vier Stirnhöhlen angetroffen werden; sogar sechstheilige Stirnhöhlen kommen vor.

Die Schädelknochen sind sehr gefässreich, sie erhalten ihr Blut hauptsächlich von der Meningea media; einige Knochenvenen, welche durch die sogenannten Emissarien nach aussen münden, vermitteln die Communication der Gehirnvenen mit denen der äusseren Weichtheile. Von Wichtigkeit ist die Einbettung der Arteria meningea media in die innere Tafel des Schädelknochens, öfters besitzt die Arterie sogar eine Strecke weit einen vollständigen Knochenkanal; es ist damit die Theilnahme der Arterie an einer Knochenverletzung sehr erleichtert. Die Stelle, wo die Arterie dieser Gefahr am meisten ausgesetzt scheint, befindet sich in der Mitte der Schläfen-

gegend; sie entspricht ungefähr dem oberen Ende des grossen Keilbeinflügels. Bei einer Fraktur an dieser Stelle darf man sich auf ein grosses Extravasat gefasst machen, und wenn man hier trepaniren würde, so könnte durch den Trepan die Arterie angegriffen werden und eine starke Blutung erfolgen.

Grundfläche des Schädels.

Die Grundfläche des Schädels setzt sich zusammen aus dem Stirnbein und Siebbein, dem Keilbein, Schläfenbein, und Hinterhauptbein. Es liegen hier die Nerven, die Arterien und Venenstämme des Gehirns, und es grenzt hier die

Fig. 2.

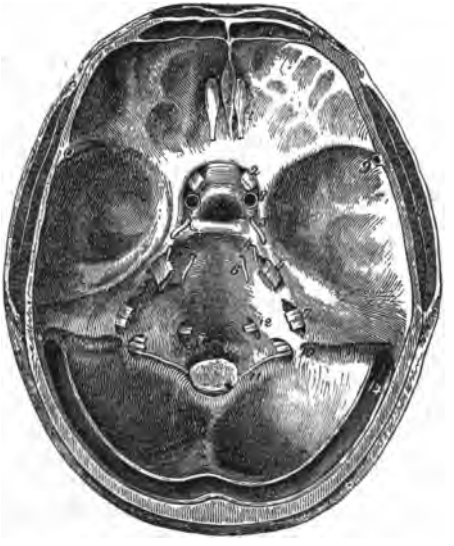

Die Schädelbasis durch einen Schnitt hart über der Augenhöhle und dem Sinus transversus hin blosgelegt und das Hirn herausgenommen. 1. Riechnerv. 2. Sehnerv. 3. Oculomotorius. 4. Trochlearis. 5. Quintus. 6. Abducens. 7. Facialis und Acusticus. 8. Carotis. 9. Meningea media. 10. Glossopharyngeus, Vagus und Accessorius. 11. Accessorius. 12. Hypoglossus. 13. Stirnhöhle. 14. Sinus transversus. 15. Schläfenmuskel.

Schädelhöhle zusammen mit der Nasenhöhle, der Augenhöhle, der Stirnhöhle, der Keilbeinhöhle, dem Gehörorgane (Trommelhöhle), dem Kiefergelenk, der Schlundgegend und der Rückenmarks- und Wirbelgegend. Alle diese Zusammengrenzungen können eine besondere pathologische Wichtigkeit erhalten, sofern eine Krankheit dieser Partieen sich bis in die Schädelhöhle fortsetzt, oder umgekehrt eine Krankheit des Schädels sich diesen Umgebungen mittheilt. So kann z. B. eine Caries des Kiefergelenks oder des innern Ohrs, eine Geschwulst im Keilbeinsinus, oder ein Nasenknochenbruch, der bis ins Siebbein geht, für das Gehirn gefährlich werden. Wenn der Schädelknochen an den Stellen krank wird, wo die Nerven durchlaufen, so sind Neuralgieen und Lähmungen eine wohl zu begreifende Erscheinung.

Hirnhäute und ihre Gefässe.

Die harte Hirnhaut muss als das innere Periosteum des Schädels angesehen werden; zugleich dient sie durch ihre Falten zur Befestigung und Sonderung der einzelnen Theile des Gehirns. Sie ist, wenigstens bei Erwachsenen, im normalen Zustand nur lose mit dem Schädelknochen in Verbindung, so dass sie leicht abgetrennt werden kann; bei Kindern und bei Solchen, die stark an sogenannten Pachionischen Granulationen gelitten haben, ist die Verwachsung inniger. Bei Schädelverletzungen bildet sich öfters ein Blutextravasat in dem Raum zwischen dem Knochen und der harten Hirnhaut; eine solche Blutansammlung verbreitet sich aber nicht leicht über die nächste Sutur hinaus, weil dort die dura Mater wieder fester adhärirt.

Die hauptsächlichste Arterie der harten Hirnhaut ist die A. meningea media, welche durch das Foramen spinosum hereintritt und, eingebettet in die Furchen des Os temporale, des grossen Keilbeinflügels und des Os parietale, sich nach vorn und hinten hin verzweigt. Da die Wandungen der Arterie sehr zart sind, und da die Lage der Ader, bald ganz oder halb im Knochen, bald auch eng mit der harten Hirnhaut verwachsen, das Fas-

sen des Gefässes äusserst schwierig machen kann, so wird im Fall einer offenen Verletzung desselben eher die Compression als die Unterbindung zur Anwendung kommen.

Die Venen, welche das Blut aus dem Gehirn und seinen Häuten zurückführen, ebenso die Venen der Schädelknochen, ergiessen ihr Blut in die venösen Sinus der harten Hirnhaut. Diese Sinus sind zwischen zwei Platten der dura Mater aufgenommen, sie unterscheiden sich von andern Venen dadurch, dass sie, wenn sie angeschnitten werden, ihrer festen Wände wegen nicht zusammenfallen. Hinsichtlich der Schädelverletzungen sind fast nur die zwei Hauptsinus, der Longitudinalis superior und die beiden Transversi für den Chirurgen von Wichtigkeit; man vermeidet gern aus Rücksicht auf den ersteren dieser Sinus das Trepaniren in der Mittellinie. Bei einer Trepanation in der mittleren Höhe des Hinterhauptknochens würde der Sinus tranversus getroffen. In dieser Gegend, wo schon das kleine Gehirn beginnt und aussen die Nackenmuskel sich anlegen, trepanirt man aber überhaupt nicht leicht. — Die Sinus der harten Hirnhaut stehen mittelst der Emissarien mit den äusseren Venen des Gesichts und Halses in Verbindung; manche Aerzte halten diese Verbindung für sehr wichtig, sofern man durch Blutegel, in die Nähe dieser Emissarien gesetzt, eine Hyperämie des Gehirns bekämpfen könne. Die hauptsächlichsten dieser Emissarien sind die, welche durch das Foramen mastoideum und parietale zu den Hinterhauptvenen, und die durch das Foramen coecum und die Siebbeinlöcher zu den Nasenvenen führen.

Die Tunica arachnoidea des Gehirns besteht aus zwei Blättern, das äussere ist eng mit der dura Mater, das innere mit der Pia verbunden, beide Blätter hängen durch die Gefässe, die zu den Sinus gehen, an vielen Stellen mit einander zusammen.

Die pia Mater besteht aus einem sehr gefässreichen Zellstoff, der sich zwischen die Hirnwindungen hereinlegt. Sie ist der Sitz der sogenannten Cerebrospinalflüssigkeit. Bei Verletzungen der Hirnhäute oder des Hirns sieht man diese Flüssigkeit sich herausdrängen. Man hat öfters beobachtet, dass bei Fracturen des Felsenbeins ein Ausfluss

von seröser Flüssigkeit aus dem Ohr entstand, welcher Tage lang fortdauerte; ähnliche Ausflüsse sah man aus der Nasenhöhle kommen bei Fracturen, die sich ins Keilbein und Siebbein hereinerstreckten; es hat alle Wahrscheinlichkeit für sich, diese Ausflüsse von Verletzung der Arachnoidea und der Pia herzuleiten.

Gehirn.

Eigentlich fallen nur die Umgebungen des Gehirnes in das Gebiet einer chirurgisch-anatomischen Betrachtung, denn am Gehirn selbst kommt es, mit sehr geringen Ausnahmen, nie zu einer Operation. Man kann zwar möglicherweise in den Fall kommen, dass man einen oberflächlich liegenden Abscess eröffnen oder einen oberflächlich eingedrungenen Splitter u. dgl. herausziehen muss; man hat auch schon beim inneren Wasserkopf der Kinder von der Gegend der grossen Fontanelle aus neben dem Venen-Sinus vorbei einen Troikar bis in den Ventrikel eingestochen und so das Wasser theilweise entleert, aber es lassen sich für diese Fälle keine besonderen Schlüsse oder Regeln aus der Anatomie des Gehirns ableiten. Eher noch wird eine nähere Kenntniss der einzelnen Hirntheile bei gerichtlich-medicinischen Sectionen für den Chirurgen nothwendig, sofern man die Lage und den Umfang einer gewissen Verletzung genau angeben und beschreiben soll. Es sind aber dabei keine besonderen topographischen Bestimmungen anzuwenden, sondern es genügt die Kenntniss, welche überhaupt zu einer pathologischen Section des Gehirns nothwendig ist.

Wenn das Gehirn durch Verwundung oder Nekrose des Schädels etc. blosgelegt ist, so kann man deutlich seine Pulsation wahrnehmen. Diese Pulsation ist auch durch die dura Mater sehr fühlbar und in die Augen fallend. Beim starken, heftigen Ausathmen bemerkt man ebenfalls ein temporäres Anschwellen des Gehirns, welches von dem momentan gehinderten Rückfluss des Venenbluts abgeleitet werden muss.

II. AUGENGEGEND.

1) Umgebungen des Auges. Augenhöhle. Augenmuskel. Augenlider. Thränenorgane. Gefässe und Nerven der Augengegend.

Augenhöhle.

Die Augenhöhle enthält, neben dem Auge selbst, eine grosse Mannigfaltigkeit von Organen. Zunächst am Augapfel befinden sich die sechs Augenmuskel mit ihrer Fascie, und die Conjunctiva, die den Uebergang zu den Augenlidern vermittelt; die Augenlider sodann mit ihren Knorpeln und Muskeln, Fascien und Ligamenten, ihren Drüsen und Cilien, bilden eine zweite Reihe von umgebenden Theilen. Noch etwas ferner schliessen sich die Thränenwerkzeuge an, aussen und oben die beiden Thränendrüsen, innen und unten der Apparat für Aufsaugung und Ableitung der Thränen. Dazu kommen noch die vielen Nerven und Gefässe, welche für diese verschiedenen Organe bestimmt sind. Alle diese Theile sind in eine starke Fettlage, welche sich im Hintergrund des Augapfels befindet, eingebettet. Endlich ist auch die Formation der Augenhöhle eine sehr zusammengesetzte: sie besteht aus sechs Knochen, nämlich aus dem Stirnbein, Keilbein, Jochbein, Oberkiefer, Thränenbein, Siebbein. Nach oben grenzt die Augenhöhle an die Stirnhöhle und Schädelhöhle, mit deren letzterer sie durch das Foramen opticum und die Fissura orbitalis superior communicirt; nach innen befindet sich die Nasenhöhle, nach hinten und aussen die Schläfengrube und die Fissura splenomaxillaris, nach unten endlich die Kieferhöhle und der Canalis infraorbitalis.

Augenmuskel.

Die vier geraden Augenmuskel entspringen sämmtlich um das Foramen opticum herum, ihre Sehnen inseriren sich vorn an der Sclerotica, zwei bis drei Linien vom Hornhautrand entfernt. Eine dünne Fascie (Tenon) hüllt diese Muskel ein und erleichtert ihre glatte Ver-

schiebung am Augapfel; vorn setzt sich diese Fascie theils an dem Augapfel selbst an (Albuginea oculi), theils breiten sich ihre Fasern an die Augenlider hin aus. Vermittelst dieser Fascie wird ein durchschnittener Augenmuskel noch etwas in seiner Lage erhalten und er besitzt, so lange die Fascie nicht ebenfalls durchschnitten ist, noch einigen Einfluss auf die Stellung des Auges. Auch die Augenlider scheinen bei manchen Bewegungen, z. B. das untere Augenlid beim Nachuntensehen, durch diese Fascie etwas angezogen zu werden.

Die beiden schiefen Augenmuskel haben das Gemeinschaftliche, dass sie in der Richtung von vorn und innen nach aussen und hinten einen Halb-Kreis um den Augapfel beschreiben; der Obliquus superior geht von vorn und oben her hinter dem Rectus superior, der Obliquus inferior von innen und unten her hinter dem Rectus externus, zwischen dem Muskel und dem Auge durch. Von

Fig. 3.

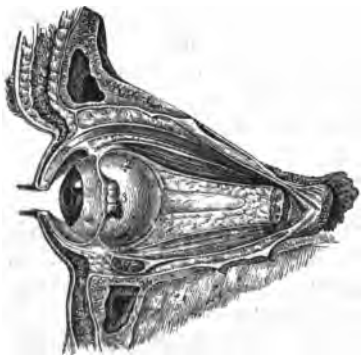

Die Augenhöhle des linken Auges, im Durchschnitt von aussen betrachtet; oben die Stirnhöhle, unten die Kieferhöhle. 1. Der M. obliquus inferior durchschnitten; über ihm der Rectus inferior. 2. Die Insertion des Obliquus superior an die Sclerotica; nach oben der M. rectus superior; noch weiter oben der Levator palpebrae. 3. Der Rectus externus, in der Nähe seiner vordern Insertion abgeschnitten.

der oberen und inneren Augenhöhlenwand, wo sich die Rolle für den Obliquus superior befindet, schlägt sich die Sehne dieses letzteren nach aussen und hinten; der Obliquus inferior, an der unteren Augenhöhlenwand nach aussen vom Thränensack entspringend, lauft vor und unter dem M. rectus inferior hin und begibt sich hinter dem Rectus externus zum oberen äusseren hinteren Theil der Sclerotica. Beide Obliqui sind durch Fascien in ihrer Lage und Richtung gesichert.

Wenn man einen der geraden Augenmuskel oder vielmehr seine Sehne durchschneiden will, so hat man nur die Bindehaut und die dünne Fascie zu trennen; sobald diese durchschnitten sind, so liegt die Sehne oder der Muskel blos. Die Schieloperation hat dessbalb sehr wenig Verletzendes. Um einen der Obliqui bloszulegen und zu trennen, muss man sich schon etwas tiefer ins Zellgewebe hinter der Conjunctiva hineinarbeiten. Die Sehne des Obliquus superior müsste durch einen Schnitt auf der inneren Seite des Rectus superior aufgesucht werden. Den Obliquus inferior würde ein Einschnitt zwischen dem unteren Orbitalrand und dem Rectus inferior bloslegen.

Die glatte Anlage der Augenmuskel-Fascie an den Bulbus erlaubt ein Ausschälen des Auges aus seiner Höhle, wobei man zuerst die Bindehaut rings herum zu trennen hat, sodann die sechs Muskelsehnen und endlich den Nervus opticus.

Augenlider.

Die Augenlider sind hauptsächlich durch ihre Fascie, die vom Rande der Orbita ausgeht und an die Tarsusknorpel sich ansetzt, in ihrer Lage befestigt. Besonders am äusseren und inneren Augenwinkel, wo sich das Ligamentum palpebrale internum und externum an den Orbitalrand anheften, haben die Augenlider ihren fixen Punkt; die übrigen Theile sind ziemlich verschiebbar und erleiden sowohl in den normalen Verhältnissen, schon beim Oeffnen und Schliessen des Auges, als bei krankhaften Zuständen, z. B. bei Ectropium, mancherlei Lageveränderungen. Der äussere Augenwinkel ist weniger

gegen Verschiebung geschützt als der innere; er rückt auch beim Schliessen des Auges um etwas nach innen.

Der Schliessmuskel des Augenlids, Orbicularis palpebrarum, reicht noch ziemlich weit über den Umkreis der Augenhöhle hinaus, indem er bis in die Stirngegend, Schläfengegend und Wangengegend sich erstreckt; er legt sich oben über den Ursprung des M. frontalis her, nach unten grenzt er an die Wangenmuskeln und nach innen an die Nasenwurzel. Ein Theil seiner Fasern scheint das untere Augenlid herabzuziehen (Depressor palpebrae). Auch die Absorption der Thränen ist evident im Zusammenhang mit den Actionen des Orbicularis; die vordere Schichte des inneren Theils des Orbicularis scheint der Erweiterung und Füllung, die hintere Schichte der Compression und Entleerung des Thränensacks zu dienen. Vgl. S. 17.

Die sogenannte Sehne des Orbicularis, Lig. palpebrale internum, läuft mitten über den Thränensack her (Fig. 4), wenn dieser anschwillt, so erscheint zuweilen die Geschwulst vermöge des darüber hinspannenden Ligaments in eine obere und untere Partie getheilt.

Der Levator palpebrae entspringt hinten in der Augenhöhle und verlauft gerade über dem Rectus superior, getrennt von diesem durch eine Fascie, zum hintern Rand des Tarsus. Eine ziemlich deutliche Fascie isolirt diesen Muskel auch auf der oberen Seite. Bei geöffnetem Augenlid verbirgt sich derselbe in der Augenhöhle.

Der Tarsus, welcher am oberen Augenlid viel deutlicher und stärker entwickelt getroffen wird als am untern, besteht in einer länglichen Knorpelscheibe, die in den Rand des Augenlids aufgenommen ist und mit den Augenlid-Muskeln in Verbindung steht. In die hintere oder innere Fläche des Tarsus sind die Meibom'schen Drüsen-Schläuche eingebettet. Sie münden an der inneren Kante des Augenlids, an der Grenzlinie zwischen Haut und Schleimhaut. Diese Meibom'schen Drüsen sieht man öfters zu kleinen Abscessen, anderemal zu kleinen Bälgen mit meist gelatinösem Inhalt sich transformiren. Wenn nämlich die Mündung eines Meibom'schen Drüsen-

Schlauches sich verstopft oder obliterirt, so häuft das Sekretum sich an und es entsteht eine Art Balggeschwulst. Die Entzündung eines Meibom'schen Drüsen-Schlauches (Hordeolum internum) muss von der Entzündung eines Hautfollikels am Ciliarrand (Hordeolum externum) wohl unterschieden werden.

Am freien Rand des Augenlids, an der äusseren Kante desselben, sind die Cilien eingesenkt. Sie durchbohren in schiefer Richtung die Haut, ihre Wurzeln liegen zwischen dem vorderen Theil des Tarsusrands und dem Orbicularmuskel. Durch atrophisches Einschrumpfen der zunächst hinter ihnen gelegenen Hautpartie wird öfters eine falsche, nach innen gekehrte Richtung des Cilienrands (Entropion), oder eines Theils der Cilien (Trichiasis) hervorgebracht.

Die Conjunctiva, welche halb dem Augenlid, halb dem Augapfel angehört, bildet für den Tarsus, zumal den des oberen Augenlids, nur einen dünnen, durchscheinenden, dabei fest angewachsenen Ueberzug. Sie besitzt an dieser Stelle eine feinzottige Oberfläche, den sogenannten Warzenkörper, in welchem bei der contagiösen Ophthalmie sich vorzugsweise die sogenannten Granulationen entwickeln. Die Neigung zur Production dieser Wucherungen scheint aus dem schon im normalen Zustand warzigzottigen Bau des hier gelegenen Conjunctivatheils erklärt werden zu müssen. Eine Art von hypertrophischer Granulation entsteht bei jeder lange dauernden Entzündung dieses Theils der Bindehaut. Hinter dem Tarsus, in der sogenannten Retrotarsal-Falte, ist die Conjunctiva schlaffer und hat ein submucoses Zellgewebe unter sich, das sehr zur Anschwellung geneigt ist. Hier besitzt die Schleimhaut zahlreiche Schleimfollikel, während die übrigen Theile der Conjunctiva keine Follikel enthalten.

Thränenorgane.

Die Thränendrüse liegt hinter dem Rand der Augenhöhle nach aussen und oben, unmittelbar am Stirnbein, in der Fovea lacrymalis desselben; eine zweite kleinere

Thränendrüse liegt unter ihr, bedeckt von der Augenlid-Fascie, gegen das Lig. palpebrale externum hin; die Ausführungsgänge dieser Drüsen münden sich hinter dem Tarsus superior auf der Conjunctiva. Zur Exstirpation der Thränendrüse wäre ein Schnitt parallel mit dem oberen äusseren Orbitalrand nöthig. Einige Schriftsteller geben den Rath, dass man nach Exstirpation des Auges auch diese Drüse exstirpiren soll, damit kein Thränenfluss zurückbleibe.

Fig. 4.

Der Thränensack und Nasenkanal von vorne eröffnet. Das Lig. palpebrale internum geht quer über den Thränensack weg. Der Verlauf der Thränenkanälchen ist mit Punkten angedeutet. Man sieht, vermöge eines Fensterschnitts in der Oberkieferwand, die Ausmündung des Nasenkanals in die Nasenhöhle; hart daneben die von vorne eröffnete Kieferhöhle. Von unten kommt die Art. u. Vena angularis faciei; oben kommt die Vena ophthalmica aus der Augenhöhle heraus.

Die beiden Thränenkanälchen laufen von den Thränenpunkten aus zwischen den Fasern des M. orbicularis durch um die Thränenkarunkel herum, um sich mit

einander hinter dem Lig. palpebrale internum in den Thränensack einzumünden. Dieser besteht aus Schleimhaut, vorne mit fibröser Umkleidung; seine hintere innere Wand wird vom Knochen (vom aufsteigenden Ast des Oberkiefers und vom Thränenbein), seine vordere und äussere Wand vom M. orbicularis und dem Ligamentum palpebrale bedeckt, welches letztere ihn über seiner Mitte quer durchkreuzt. Das Periosteum der Orbita hängt mit dem fibrösen Ueberzug des Sacks zusammen und ein besonderer Theil des M. orbicularis, der Horner'sche Thränensackmuskel, geht theils an den Sack, theils über ihn weg.

Der Thränensack geht über in den Nasenkanal, welcher nach unten und zugleich etwas nach aussen und hinten im Oberkiefer verlauft, und sich vorne und oben im untern Nasengang, unmittelbar hinter dem vordern Anfang der untern Muschel ausmündet. Er ist im Ganzen etwa $^3/_4$ Zoll lang; an seiner Ausmündung findet sich eine kleine Schleimhautfalte, die ihm als verschliessende Klappe zu dienen vermag.

Zum Katheterisiren des Nasenkanals bedarf man eines schneckenförmig gewundenen Katheters, der um die untere Muschel herum einen Bogen beschreiben und sofort (wenn es die Klappe zulässt) nach oben bis in den Thränensack fortgeschoben werden muss. (Vgl. Fig. 7 u. 11).

Vermöge des beständigen Offenstehens der Thränenpunkte und Thränenkanälchen, sowie vermöge der Schliessklappe am Ende des Nasenkanals, findet bei Erweiterung des Thränensacks ein Saugpumpen-Mechanismus statt. Der Theil des M. orbicularis, welcher sich vor dem Thränensack befindet, muss bei jedem Augenlidschlag eine kleine Erweiterung des Thränensacks und folglich eine Saugwirkung hervorbringen. Ein Versuch an der Leiche, an einem Querschnitt des Thränensacks, macht diess einleuchtend. Auch die schematische Fig. 5 ist geeignet hievon zu überzeugen. Man sieht auf der rechten Seite dieses Querschnitts die Sehne des Orbicularis gespannt und den Thränensack erweitert, auf der linken Seite den Orbicularis erschlafft, dagegen den sogenannten Horner'schen Muskel verkürzt und den Thränensack leer. Man fühlt

sich hier zu dem Schluss gedrängt, dass die vordere Partie der Orbicular-Insertion zur Aussaugung der Thränen in den Thränensack, die hintere (der Horner'sche Muskel) zur Entleerung des Thränensacks nach der Nase zu bestimmt sein müssen. [1]

Fig. 5.

1. Nasenhöhle. 2. Siebbeinzelle. 3. Thränensack erweitert. 4. Orbicularis nebst Sehne, gespannt. 5. Thränensackmuskel, im Zustand passiver Spannung; auf der linken Seite in Verkürzung.

Die hauptsächlichste Operation, die am Thränenorgan vorkommt, ist die Eröffnung des Thränensacks mit dem Messer, in dem Winkel, welchen der Rand des Oberkieferasts mit dem Lig. palpebrale macht. (Fig. 4.) Diese Operation, mit welcher öfters das Einführen einer Sonde in den Nasencanal und bis in die Nasenhöhle verbunden wird, kann durch Anschwellung und Verhärtung der Theile erschwert werden, so dass eine sehr genaue Vorstellung von der Lage des Thränensacks dazu gehört, um sich nicht zu verirren. Man darf nicht vergessen, dass die Schleimhaut des Thränensacks nur ganz lose

1 Ich habe im Jahr 1856 Herrn Dr. Schmidt zu Experimenten über diesen Punkt veranlasst. Bei dieser Gelegenheit wurde die Saugwirkung der Orbicularis-Sehne entdeckt. Vgl. die Untersuchungen von W. Henke, Gräfes Archiv Bd. IV.

mit dem fibrösen Ueberzug verbunden ist und dass demnach die Sonde zwischen beide Membranen gleiten kann. Man muss sich auch daran erinnern, wie sehr dünn oft das Thränenbein ist, damit man nicht durch allzu keckes Sondiren eine Perforation dieses Knochens herbeiführe.

Die Thränenkarunkel, aus zusammengehäuften Fettdrüschen bestehend, kann eigentlich nicht zu den Thränenorganen gerechnet werden; im Fall einer Operation an derselben müsste man sich daran erinnern, dass die beiden Thränenkanälchen einen Bogen um die Karunkel herum beschreiben.

Gefässe und Nerven der Augengegend.

Die meisten Nerven der Augenhöhle, der Oculomotorius, Abducens, Trochlearis, viele Zweige des Quintus liegen zu tief, als dass man bei Operationen mit ihnen zu thun bekäme. Nur diejenigen Aeste des Quintus, die durch die Augenhöhle durch nach aussen verlaufen, sind von chirurgischer Bedeutung. Der stärkste unter diesen Aesten ist der Infraorbitalis, der übrigens kaum noch zur Augengegend zu rechnen ist, sofern er grösstentheils unter dem Boden der Augenhöhle durchlauft. Derselbe tritt von der Fissura sphenomaxillaris aus in den Kanal, der sich in der Augenhöhlenplatte des Oberkieferbeins für ihn befindet. Bei manchen Individuen ist es grossentheils nur ein Halbkanal, eine Rinne im Knochen, oben mit Periosteum geschlossen, worin der Nerv liegt. (Vgl. Fig. 11.) Man hat in neuerer Zeit die Resection des N. infraorbitalis von der Augenhöhle aus, zum Theil mit Resection des entsprechenden Oberkiefertheils, unternommen. — Der Subcutaneus malae, welcher ebenfalls in der Fossa sphenomaxillaris vom zweiten Ast des Quintus entspringt und hinter dem äussern Periost der Augenhöhle, durchs Jochbein durch zur oberen Wangengegend tritt (Fig. 13, 4) kann ausserhalb oder innerhalb der Augenhöhle aufgesucht und durchschnitten werden.

Der erste Ast des fünften Paars, Ophthalmicus, theilt sich noch innerhalb der Fissura orbitalis superior

in drei Zweige; der stärkste von diesen, N. frontalis, geht an der obern Orbitalwand nach oben und innen, seine Endigung kommt als N. supraorbitalis, durch das Foramen supraorbitale, (oder die Incisura gleichen Namens, wo das Foramen fehlt), zur Stirngegend. Vorausgesetzt, dass eine Beengung des Nerven in dem Foramen Ursache einer Neuralgie wäre, würde man von der Durchschneidung jenseits des Lochs, noch innerhalb der Augenhöhle, Hülfe erwarten können. Der kleinere Ast des N. frontalis, der Supratrochlearis, hart an der Trochlea hinlaufend, verlässt von hier die Augenhöhle, um, wie der Supraorbitalis, hinter dem Stirnmuskel nach oben zu treten. — Der zweite Zweig des Ophthalmicus, N. nasociliaris, welcher vermöge des Ganglion ciliare die Iris mit sensitiven Fäden versorgt, zieht an der innern Wand der Orbita hin; seine Verzweigungen, infratrochlearis und ethmoidalis, versorgen die Nasenwurzel und die Nase. — Der dritte Zweig vom Ophthalmicus, N. lacrymalis, verlauft oben und aussen in der Augenhöhle nach der Thränendrüse hin.

Das vierte Nervenpaar, der Trochlearis, versieht den M. obliquus superior, das sechste, der Abducens, den Rectus externus mit motorischen Fasern. — Der N. oculomotorius theilt sich in einen obern Ast für den Levator palpebrae und Rectus superior und einen unteren für den Rectus internus, inferior und Obliquus inferior.

Die Arteria ophthalmica tritt durch das Foramen opticum neben dem Sehnerven in die Augenhöhle herein und spaltet sich in viele kleine Zweige, die zum Augapfel selbst, seinen Muskeln, der Thränendrüse, den Augenlidern u. s. w. sich vertheilen. Ein Endast dieser Arterie steht vom innern Augenwinkel aus mit der A. angularis faciei und mit der Frontalis in Verbindung. Bei Schädel-Fractur, die durch das Foramen opticum ging, hat man Verletzung der A. ophthalmica und in der Folge aneurysmatische Ausdehnung derselben beobachtet.

Die Venen der Augenhöhle entleeren sich durch die Ophthalmica cerebralis in die Sinus der Schädelhöhle,

durch die Ophthalmica facialis, am innern Augenwinkel gelegen, in die Gesichtsvene; nach hinten stehen die Augenvenen mit dem Venenplexus der Fissura sphenomaxillaris in Verbindung. Die Vene des Augapfels entleert sich vorzugsweise durch Vermittlung des Sinus; es erklärt sich hieraus, wie durch Verletzung am Hinterkopf, (durch Verstopfung oder Compression eines Sinus transversus) eine Störung des entsprechenden Auges, Vortreibung des Bulbus, Blindheit u. s. w. entstehen kann.

2) Augapfel. Sclerotica. Cornea. Iris. Chorioidea. Krystall-Linse. Glaskörper. Retina.

Der Augapfel ist einestheils durch den Sehnerven und durch die Augenmuskel, anderntheils durch die Conjunctiva in seiner Lage befestigt; er wird sammt den Muskeln von dem in der Augenhöhle befindlichen Fett umgeben und getragen. Bei den Bewegungen des Auges erleidet

Fig. 6.

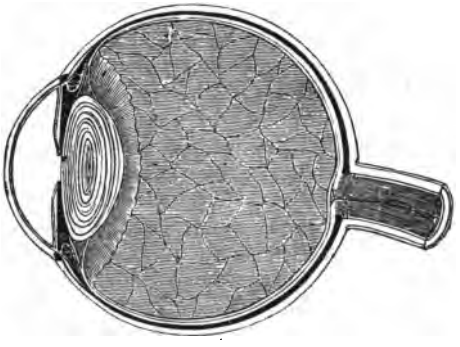

Durchschnitt des Auges: Man sieht am Rande der Cornea das Lumen des Sinus circularis iridis, hinter demselben das Lig. ciliare. Nach oben und unten von der Linse ist der Canalis Petiti, nach vorn von diesem das Corpus ciliare zu erkennen. Gegen die Linse hin convergiren die Strahlen der Zonula Zinnii; an ihrem Ursprung befindet sich die Ora serrata retinae.

er keine wirkliche Verschiebnng, sondern nur eine Rotation um seine Axe. Seine Befestigung ist nicht so sicher, dass er nicht öfters verschoben würde; Geschwülste, Blutextravasate, Abscesse, sogar eine starke Anfüllung der Vena ophthalmica können einen Exophthalmus erzeugen; man hat auch zuweilen durch äussere Gewalt von der Seite her, zumal bei Personen von einem gewissen schlaffen Bau der Augenlider, Prolapsus des Augapfels entstehen gesehen.

Sclerotica.

Fünf Sechstheile des Augapfels sind von der Sclerotica umgeben, dieselbe besteht aus einer fibrösen Membran und hat alle Eigenschaften dieses Gewebes. Sie ist wie andere aponeurotische Membranen einigermassen ausdehnbar (z. B. bei Augenwassersucht), und einer atrophischen Verkürzung fähig, z. B. nach Entleerung oder bei secundärem Zusammenschrumpfen des Auges.

An ihrem hinteren Theil, seitlich nach innen von der Augenaxe hat die Sclerotica ein Loch, durch welches der Sehnerv hereintritt. Im Umkreis sind kleine Löchelchen; durch welche die Arterien und Venen der Aderhaut und Iris sowie die Ciliarnerven hereingehen.

Vorne ist in die Sclerotica die Hornhaut eingefalzt; unmittelbar hinter dieser Stelle befindet sich innen die Furche für den Sinus venosus iridis; hinter dem letzteren ist die Sclerotica mit dem Ligamentum ciliare verbunden. Im übrigen ist die Chorioidea nur lose mit der Sclerotica verwachsen und nur durch einzelne Gefässe, die durch die Sclerotica durch in die Aderhaut treten, angeheftet. Der vorderste Theil der Sclerotica wird von der Conjunctiva überzogen, etwas weiter nach der Peripherie setzen sich die vier geraden Augenmuskel an, ihre Fascie dient der Conjunctiva zur Verstärkung und lauft hinter derselben gegen den Hornhautrand hin.

Manche Schriftsteller nehmen eine Entzündung der Sclerotica, Sclerotitis, als eine nicht seltene Form der Augenentzündung an; dieselbe soll an einem Ring von

injicirten Gefässen um die Cornea herum zu erkennen sein. Einige verlegen den Sitz dieser Injection besonders an jene eben erwähnte vordere, subconjunctivale, mit der Sclerotica eng verbundene Fascienschichte. Es ist indess leicht, sich aus den eigenen Beschreibungen der Schriftsteller zu überzeugen, dass ihre Sclerotitis keine wirkliche Entzündung der fibrösen Sclerotica ist, sondern dass es Fälle von Corneitis, Iritis und Chorioideitis sind, welche sich mit Injection dieser äusseren Gefässe verbinden. Die kleinen Arterienzweige, Arteriae ciliares anticae, welche im Umkreis der Hornhaut die Sclerotica durchbohren, um zur Iris zu gelangen, ebenso die kleinen Venenzweige, welche aus dem Sinus circularis iridis durch die Sclerotica durch nach aussen treten, mögen vielleicht die Ursache sein, warum namentlich die Iritis fast immer von einem solchen rothen Gefässkranz auf der äussern Seite der Sclerotica begleitet ist.

Cornea.

Die Hornhaut besteht aus dreierlei Schichten, einer Conjunctivalschichte, einer faserigen eigenthümlichen Schichte, aus einer Art Bindegewebe formirt, und aus der Descemet'schen Glashaut mit ihrem Pflasterepithelium. Diese drei Schichten haben, wie sie einen eigenen anatomischen Bau besitzen, so auch in pathologischer Beziehung ihre besonderen Eigenschaften. Auf der äussern conjunctivalen Schichte beobachtet man besonders Bläschen, Gefässbildungen und kleine Geschwüre, in der mittleren Schicht kommen trübe Infiltrationen und deutliche Exsudatversenkungen vor, die hintere, die Glashaut beschlägt sich zuweilen mit Exsudat-Gerinnungen von der Augenkammer aus. — Ihre Ernährung gewinnt die Hornhaut theils von der äusseren, theils von der inneren Schichte aus; sie scheint in hohem Grade fähig, sich mit den umgebenden Flüssigkeiten zu tränken und diese wieder an das Wasser der Augenkammer abzugeben. (Belladonna-Wirkung, Hypopyon-Keratitis.) — Bei Entzündungen sieht man rasch Gefässe in der Hornhaut sich entwickeln. Bei Verwundungen verhält sich die

Hornhaut den gefässreichen Membranen ziemlich analog, es kommt schnell zur primären oder secundären Verwachsung, ähnlich wie an andern Stellen der allgemeinen Bedeckungen.

Die Sensibilität der Hornhaut wird durch feine Nervenzweigchen von den Ciliar-Nerven vermittelt.

Am wichtigsten unter den Eigenschaften der Hornhaut ist ihre Durchsichtigkeit; diese Durchsichtigkeit leidet bei Entzündungsprocessen Noth; theils sind es die Exsudate ins Gewebe, die Füllung mit einem differenten Inhalt, theils die neugebildeten Gefässe und Zellen, welche die Durchsichtigkeit beeinträchtigen. — Ausdehnbarkeit besitzt die Hornhaut nur in einem mässigen Grade; ein grosser Theil jener Staphylome, die man früher für Ausdehnungen der Hornhaut hielt, sind nur Vorfälle der Iris, die sich mit einem der Hornhaut ähnlichen und am Rand in sie übergehenden Narbengewebe (Pseudocornea) überzogen haben.

Iris.

Die Iris besteht aus einem gefäss- und nervenreichen contractilen Gewebe; hinten ist sie mit schwarzem Pigment überzogen, vorne mit Pflasterepithelium. Ihre Insertion hat die Iris einestheils am vordern Rand der Sclerotica, anderntheils am Ligamentum ciliare und Corpus ciliare. Ihre Verbindung mit diesen Theilen ist aber nicht sehr fest; durch Contusion entsteht zuweilen eine Ablösung der Iris, und es kann diese Ablösung künstlich ohne besondere Gewalt durch bloses Anziehen der mit Pincette oder Häkchen gefassten Iris hervorgebracht werden (Iridodialysis).

Die Muskelfasern der Iris sind von zweierlei Art: aussen strahlenförmig gelagerte, die zur Erweiterung, innen ringförmige, die zur Verengung der Pupille dienen. Die ersteren werden vom Sympathicus (Ganglion cervicale), die letzteren vom Oculomotorius (Ganglion ophthalmicum) zur Contraction angeregt.

Die Blutgefässe der Iris sind von dreierlei Art: 1) die Aa. ciliares posteriores longae, welche zwischen Aderhaut

nation mit der bläulich durchscheinenden Farbe des Bluts, zur Erklärung der zuweilen bei Chorioideitis beobachteten grünen Färbung des Augengrundes (Glaucom der alten Schule) zu benützen gesucht.

Die Linsenkapsel ist befestigt auf der tellerförmigen Grube des Glaskörpers, sie hängt an ihrem Rand mit dem Strahlenblättchen und durch dieses auch mit dem Corpus ciliare zusammen. Ihre Verbindung mit dem Glaskörper ist so fest, dass eine Dislocation der ganzen Kapsel sammt der Linse nur in einem krankhaft gelockerten Zustand als möglich gedacht werden kann. Desshalb erscheint die Vorstellung mancher Chirurgen, welche bei jeder Depression des Staars die ganze Kapsel zu dislociren glaubten, als eine durchaus unrichtige. Eine geringe Lageveränderung, eine mässige Verschiebung ist wohl möglich, namentlich bei weichem Glaskörper, drückt man aber stärker auf die Kapsel, so platzt sie, die Linse gleitet hinaus und die Kapsel zieht sich wieder zurück und bleibt an ihrer normalen Stelle. — Wenn die Kapsel bei Staaroperationen nicht allzusehr gelitten hat, so kann sie eine, freilich nur unvollkommene, Linse (den Krystallwulst) reproduciren.

Die Linsenkapsel liegt so eng an dem Corpus ciliare an, dass an ein Durchschieben der Staarnadel zwischen beiden, wie einst gelehrt wurde, nicht gedacht werden kann; der Operateur, der zwischen beiden durchzustechen meint, wird immer in die Linsenkapsel eindringen und durch den Rand der Linse durchstechen.

Man beobachtet an der Linsenkapsel einen ziemlich hohen Grad von Zerreissbarkeit: ein Ritz, der in die Kapsel gemacht ist, reisst sogleich weiter ein, wenn die Linse gegen denselben angedrängt wird. Es ist diess eine für die Staaroperationen wichtige Eigenschaft der Linsenkapsel, sofern dadurch das Herausgleiten der Linse aus ihrer Kapsel nach dem Anritzen der letzteren sehr erleichtert wird.

Glaskörper.

Der Glaskörper, ein Gewebe, das aus mit Wasser gefüllten Maschenräumen und einer umhüllenden Membran

besteht, füllt den ganzen Hintergrund des Auges aus. Vorn sitzt auf ihm die Linse, um den Rand der Linse herum das Strahlenblättchen, das hier den sogenannten Petit'schen Kanal bilden hilft; der grösste Theil des Glaskörpers ist von der Retina umgeben.

Mit dem Ciliarkörper ist das Corpus vitreum ziemlich genau verbunden, indem hier das Strahlenblättchen die Befestigung vermittelt; sonst hat der Glaskörper keine Befestigung, er stürzt desshalb, wenn die Verbindung mit dem Ciliarkörper gelockert oder zerrissen wird, bei einer Staarextraction sogleich vor. Man muss demnach sich sehr hüten, dass nicht ein Druck aufs Auge während der Staarextraction die Zonula zum Reissen bringe und so den Glaskörper vortreibe.

Der Glaskörper erhält seine Ernährung von den Gefässen der Ciliar-Fortsätze. Man hat wohl anzunehmen, dass zwischen diesen Gefässen und dem Glaskörper, vermöge der intimeren Verbindung oder Anlagerung, ein erleichterter Austausch und besonders eine erleichterte Transsudation in den Glaskörper hinein stattfindet. Es erklären sich auch hieraus die Schwellungen oder Trübungen des Glaskörpers, welche eine Reizung oder Entzündung der Ciliarfortsätze zu begleiten pflegen. Wenn der Glaskörper anschwillt, so entsteht der sogenannte intraoculäre Druck, der besonders den Functionen der Retina gefährlich wird.

Retina.

Die Retina besitzt ihr besonderes Gefässsystem, eine Arteria und Vena centralis retinae. Die beiden Gefässe treten mitten durch den Sehnerv durch in den Augapfel herein und biegen dann sogleich um, in der membranösen Ausbreitung des Sehnervens sich verzweigend. Die Abgeschlossenheit dieses Gefässsystems und das Eintreten der Gefässe im Sehnerven-Querschnitt bringen die merkwürdige Klappenwirkung mit sich, welche man als Folge einer Anschwellung des Glaskörpers beobachtet. Die Gefässe der Retina werden nämlich bei Glaskörperanschwellung (Glaucom) nicht sogleich leer gedrückt, sondern

von ihrem Eintritt her zur Stauung gebracht, zuerst die Vene, beim zunehmenden Druck auch die Arterie. Der Sehnerveneintritt ist weniger fest gebaut, als die übrige, von der Sclerotica formirte, Wand des Augapfels; diese Stelle wird also durch den intraoculären Druck hinausgedrückt (Excavation des Sehnervens) und hiemit ist, wie leicht zu begreifen, eine Compression der Arterie und Vene gegen den Rand des Lochs in der Sclerotica gegeben.[1] Da sich die Compression zuerst an den Venenstämmchen geltend macht, so ist auch das erste Phänomen eine Ueberfüllung der Vene und entsprechende Pulsation an der Arterie. Später kommt es zur völligen Stase in beiden. Eine Verminderung des intraoculären Drucks, durch Paracentese der Hornhaut, Iridectomie u. dgl. hebt natürlich die Klappenwirkung und das Cirkulationshinderniss wieder auf. Hierdurch erklären sich die merkwürdigen Heilungen, welche v. Gräfe durch Iridectomie erzielt hat. Wäre die Wirkung des Glaskörperdrucks nicht klappenartig, so müsste die Folge einer Glaskörperanschwellung in Anämie der Retina, anstatt in einer Stauung und Ueberfüllung bestehen.

Vom Glaskörper ist die Retina durch eine Glashaut, Membrana limitans, geschieden. Nach der Aussenseite hat die Retina die Pigmentzellen der Aderhaut liegen; die Retina ist nicht verwachsen mit der Chorioidea, daher der Ausdruck „Ablösung" der Retina, der in neuerer Zeit statt „Exsudat oder Extravasat der Aderhaut, oder Hydrops der Aderhaut" viel gebraucht wird, nicht gut gewählt erscheint.

Am vordern Rande der Retina, wo das Nervengewebe aufhört, die Glashaut aber sich fortsetzt und mit der Glaskörpermembran intim verbindet, beginnt die Zonula, das Befestigungs-Organ des Glaskörpers.

---

1 Vgl. meine Notiz hierüber im Archiv für physiol. Heilkunde. 1859. S. 129.

III. NASENGEGEND.

Aeussere Nase. Nasenhöhle.

Die äussere Nase besteht aus einer theils knöchernen, theils knorpligen Grundlage, nebst der sie überziehenden Haut und der ihre innere Fläche auskleidenden Schleimhaut. Der knöcherne Nasenrücken wird vom aufsteigenden Ast des Oberkiefers nebst den beiden Nasenbeinen gebildet; den knorpligen Theil formiren dreierlei Knorpel: ein mittlerer, der die Scheidewand bildet, zwei seitliche, die sich an der Apertura pyriformis inseriren, und zwei halbringförmige, durch deren Umbiegung die Nasenflügel und die Nasenspitze ihre eigene Form und Elasticität erhalten.

Die kleinen Muskel der Nase haben keine Bedeutung für die Chirurgie, wichtig ist dagegen die feste Vereinigung der Haut mit dem Knorpel der Nasenspitze und der Nasenflügel. Die Haut setzt sich, ohne eine deutliche Fettschichte unter sich zu haben, unmittelbar an den Knorpel an und besitzt hier keine Verschiebbarkeit, während sich auf dem Nasenrücken eine merkliche Verschiebbarkeit wahrnehmen lässt. Aus diesem Grund ist es bei einer Operation an der Nasenspitze schwer, die Haut wegzupräpariren, auch die Ersetzung eines Substanzverlusts durch Herbeiziehen der Wundränder gelingt nicht leicht. Dagegen hat man auch keine solche starke Narbenzusammenziehuug nach einem Substanzverlust zu fürchten wie an andern Stellen, sondern es bildet sich meist eine weisse glatte Narbe als Ersatz einer verloren gegangenen Hautpartie.

Die äussere Nasenöffnung besitzt eine gewisse Ausdehnbarkeit und Verschiebbarkeit; besonders der nur aus Haut bestehende Theil der Nasenscheidewand, welcher an den vordern Rand des Scheidewandknorpels sich anlegt, besitzt diese Eigenschaften. Man erlaubt sich oft beim Ausziehen der Polypen eine ziemlich gewaltsame Ausdehnung der äussern Nasenöffnung; diess hat keinerlei

schädliche Folgen. Wollte man die Nasenöffnung zu einem solchen Zweck durch den Schnitt erweitern, so wäre ein seitlicher Einschnitt vorzuziehen, sofern hier die Narbe wenig sichtbar wäre. Ein Einschnitt in der Mitte neben dem Septum hin würde aber bedeutend mehr Raum gewähren. — Die knöcherne Oeffnung der äussern Nase, Apertura pyriformis, erstreckt sich mehr in die Länge von oben nach unten als in die Breite, ein Umstand, der bei Polypen-Operationen nicht zu vergessen ist; man fasst einen Polypen viel eher und auch tiefer und sicherer bei Richtung der Zangenarme nach oben und unten, als wenn man den einen Arm nach rechts, den andern nach links zu richten sucht.

Die innere Nase, bestehend aus den beiden Nasenhöhlen, wird zusammengesetzt durch die Nasenbeine, Kieferbeine, Gaumenbeine, Thränenbeine, Siebbeine, die untern Muscheln und das Pflugschaarbein. An diese schliesst sich noch das Stirnbein mit den Stirnhöhlen und das Keilbein mit der Keilbeinhöhle an. Zur Abscheidung der rechten und linken Nasenhöhle trägt die knorplige Scheidewand bei. Eine gefässreiche Schleimhaut mit einem submucosen, dem Periost analogen Gewebe überkleidet die innere Fläche der ganzen Höhle.

Ein Frontal-Durchschnitt der Nasenhöhle findet sich bei Fig. 13.

Vermöge der unteren, mittleren und oberen Nasenmuscheln wird jede der beiden Nasenhöhlen in drei Nasengänge abgetheilt, und man unterscheidet demnach einen oberen, mittleren und unteren Nasengang. In den unteren Nasengang müssen öfters Instrumente eingeführt werden, sei es, um Polypen auszuziehen, oder um durch die Nase durch in den Pharynx zu gelangen, oder um die Eustach'sche Trompete aufzusuchen, oder auch wohl um die hinter der unteren Muschel gelegene Oeffnung des Thränenkanals zu katheterisiren. — Der mittlere Nasengang steht mit der Kiefer- und Stirnhöhle in Verbindung; die erstere mündet sich mehr nach hinten, die letzte nach vorn und oben im mittleren Nasengang; man könnte vielleicht bei Ansammlung von Wasser, Schleim oder Eiter in diesen Höhlen den Versuch machen, mit

einer Sonde vom mittleren Nasengang aus dem Ausfluss Raum zu schaffen. — Im obern Nasengang ist die Einmündung der Keilbein- und Siebbein-Zellen anzutreffen.

Fig. 7.

Durchschnitt der linken Nasenhöhle. Nach oben die Siebbeinzellen und die Stirnhöhle, mehr hinten die Keilbeinhöhle. Von der untern Muschel ist vorn ein Stück weggenommen, um die Ausmündungsstelle des Thränenkanals sichtbar zu machen. Vgl. Fig. 13.

Die Knochen der Nasenhöhle sind meist sehr dünn und zerbrechlich, sie werden auch desswegen durch Geschwülste leicht zum Schwinden und Nachgeben gebracht, und es kann auf diese Art eine Geschwulst, die ursprünglich in der Nasenhöhle entstanden war, die Knochen der Nasenhöhle auseinandertreiben und sich nach der Mundhöhle, Kieferhöhle, Augenhöhle, sogar der Flügelgaumen-

und Schläfen-Grube hin ausdehnen. Auch der Thränenabführungskanal kann hier beeinträchtigt werden.

Noch biegsamer und nachgiebiger, als die Aussenwände der Nasenhöhle, ist die theils knorplige, theils knöcherne Nasenscheidewand; man sieht sie beim Druck von Geschwülsten ganz beträchtlich zur Seite weichen. Auch ohne einen solchen Druck kommen seitliche Abweichungen der Scheidewand ziemlich häufig vor. Die Scheidewand ist bei den meisten Menschen asymmetrisch; bei vielen zeigt sie beträchtliche Abweichungen, wodurch der eine Nasengang erweitert, der andere bis zur Undurchgängigkeit beim Athmen verengt werden kann.

Die hinteren Nasenöffnungen, die Choannen, bilden zwei ziemlich weite, gerade nach hinten stehende Löcher, die von den Gaumenbeinen, den Flügelfortsätzen des Keilbeins und dem Pflugschaarbein umgrenzt werden. Wenn man den Finger um das Gaumensegel herumführt, kann man die Choannen befühlen.

Durch die rings herum sich ansetzende Muskulatur des Gaumens und Rachens kann die Nasenhöhle sammt dem oberen Theil der Rachenhöhle von dem unteren Theil des Rachens und der Mundhöhle abgesperrt werden, wie diess beim Sprechen, Schlucken, Blasen u. s. w. geschieht. (Vgl. Fig. 15, 9). Die Muskelfasern des Constrictor faucium, welche sich ans Gaumensegel ansetzen, bringen eine solche Anlegung des Gaumenrands an die hintere Schlundwand zu Stande, dass die Abschliessung, einem Sphincter ähnlich, wie zwischen Ober- und Unterlippe, dadurch hervorgebracht wird.

Die Nasenschleimhaut besitzt keine stärkeren, für die Chirurgie wichtigen Arterien; die Blutungen, die aus der Nasenschleimhaut so häufig spontan eintreten, sind wohl nie arterieller Natur, sondern entweder capillär oder venös. Die Blutgefässe treten hauptsächlich von der Fissura sphenopalatina aus in die Nasenhöhle herein. Ebendaher kommen auch die hauptsächlichsten Tastnerven der innern Nase, welche Zweige des zweiten Asts vom Quintus sind. Der erste Ast des Quintus liefert den N. ethmoidalis in die Nasenhöhle.

IV. GEHÖRORGAN.

Aeusseres Ohr. Trommelhöhle. Eustach'sche Trompete. Labyrinth.

Aeusseres Ohr.

Die Ohrmuschel besteht aus dem Ohrknorpel und seinem Perichondrium, nebst der dem Knorpel ziemlich eng adhärirenden äusseren Haut. Letztere ist auf der hinteren convexen Seite weniger fest verwachsen, als vorn. — Einige dünne feine Muskelschichten, die sich am Ohrknorpel inseriren, sind wohl nie Gegenstand der Chirurgie. — Die Befestigung der Ohrmuschel an die Kopfknochen wird durch fibröse Fasern vermittelt, die zum Processus zygomaticus und mastoideus hingehen. — Die Gefässe des äusseren Ohrs kommen theils von unten und hinten, von der Auricularis posterior (Fig. 1, 4), die im Winkel zwischen dem Ohr und dem Processus mastoideus hinlauft, theils von vorn, von der A. temporalis, die ganz nahe am vorderen Rand der Ohrmuschel gelegen ist. Die Nervenzweigchen des äussern Ohrs sind der Auricularis anterior (Fig. 12, 6) vom Trigeminus, Auricularis magnus (Fig. 12, 7), der vom dritten Halsnerv entspringt, und Ramus auricularis nervi vagi, der durchs Felsenbein lauft. Der Auricularis anterior ist für die vordere, der A. magnus für die hintere Fläche der Ohrmuschel bestimmt, die besonderen Funktionen des Vagus-Zweigchens sind noch unbekannt.

Nach innen setzt sich die Ohrmuschel in den knorpligen Gehörgang fort, welcher am Rand des knöchernen Gehörgangs sich inserirt und in Gemeinschaft mit dem letzteren den äusseren Gehörgang bildet.

Der äussere Gehörgang hat ungefähr die Tiefe eines Zolls; nach vorn und unten erstreckt er sich am tiefsten und man kann mit einer Sonde unten weiter hineinkommen als oben, weil nämlich das Trommelfell schief von oben und hinten nach unten und vorn herüber-

gespannt ist. Die Richtung des Gehörgangs ist nicht ganz gerade, was theils vom knorpligen, theils vom knöchernen Theil herkommt. Der knöcherne zeigt eine, freilich nur geringe, Convexität nach oben; den knorpligen Theil kann man durch Anziehen gerad machen. In

Fig. 8.

Der Gehörgang, die Trommelhöhle und die Eustach'sche Trompete des linken Ohrs von vorn her geöffnet. Man erkennt den Verlauf der Carotis cerebralis im Felsenbein.

der innern Auskleidung des knorpligen Theils liegen die Ohrenschmalzdrüsen. Das Lumen des knorpligen Theils ist einigermassen ausdehnbar, sofern der Knorpel gegen vorn und oben unterbrochen, und nur durch fibröse Fasern geschlossen wird. An der letzteren Stelle brechen nicht selten Abscesse der Ohrspeicheldrüsengegend ins Ohr hinein auf. Am knöchernen Theil ist die elliptische

Form seines Lumens bemerkenswerth; die Breite des Gangs ist grösser in der Richtung von oben nach hinten und unten, als in der umgekehrten Direction. Bei Kindern ist der knöcherne Theil des Gehörgangs verhältnissweise viel kürzer als bei Erwachsenen.

Man kann bei günstiger Beleuchtung mittelst des Ohrenspiegels, häufig auch ohne denselben, fast den ganzen äusseren Gehörgang übersehen. Nur sein tiefster Theil, welcher dem unteren vorderen Rand des Trommelfells entspricht, ist meist dem Auge unzugänglich.

Trommelhöhle.

Die Trommelhöhle liegt in der Mitte zwischen dem Trommelfell und dem Labyrinth. Durch die Höhle durch ziehen sich die Gehörknöchelchen. Gegenüber dem Trommelfell befinden sich die Fenestra ovalis und rotunda. Nach vorn und unten geht die Eustach'sche Trompete ab, nach hinten und oben trifft man die mit der Trommelhöhle zusammenhängenden Zellen der Pars mastoidea des Schläfenbeins. Man erkennt von aussen bei Anwendung des Ohrenspiegels die schiefe und nach innen convexe Stellung des Trommelfells; in der Mitte ist dasselbe durch den hier befestigten Handgriff des Hammers nach innen gezogen, es erscheint desshalb aussen vertieft. Ueber der Vertiefung, nach oben zu gewahrt man den vorspringenden Theil des Hammergriffs. Die Gehörknöchelchen liegen so im oberen und hinteren Theil der Trommelhöhle, dass sie der oberen Hälfte des Trommelfells entsprechen, die untere Hälfte der Trommelhöhle bleibt leer. Diese Stelle müsste man also benützen, wenn man das Trommelfell anstechen wollte.

Eine dreifache Schichte, nämlich zwei Epithelschichten und eine mittlere, fasrige Gewebschichte, setzen das Trommelfell zusammen, welches eine dünne, durchscheinende Membran vorstellt. Die ganze Trommelhöhle ist durch eine feine Schleimhaut ausgekleidet, welche auch die Gehörknöchelchen in ihre Falten aufnimmt. Von derselben Schleimhaut sind auch die Zellen des Processus mastoideus ausgekleidet, daher man von dort aus die Trom-

melhöhle eröffnen könnte. Der grösste dieser Zellenräume liegt nach oben und hinten vom Gehörgang, in der Wurzel des Zitzenfortsatzes. Dieser wäre wohl zur Eröffnung am geeignetsten. Durch die Tuba steht die innere Gehörschleimhaut im Zusammenhang mit der Rachenschleimhaut.

Durch die Trommelhöhle durch nach innen zu erstreckt sich die Kette der Gehörknöchelchen zu der gegenüberliegenden Fenestra ovalis. Die Chorda tympani läuft zwischen Ambos und Hammer durch.

Eustach'sche Ohrtrompete.

Die Tuba Eustachii ist ein halb knöcherner, halb knorpliger Kanal, ungefähr anderthalb Zoll lang. Am Ende des knöchernen Theils ist der Kanal am engsten, kaum eine halbe Linie dick, von dieser Stelle an wird die Tuba nach beiden Seiten weiter. Der knorplige Theil der Tuba bildet einen Halbkanal, der nach aussen hin durch eine fibröse Haut geschlossen wird; er mündet sich mit einer weiten elliptischen Oeffnung von ungefähr drei Linien Höhe und anderthalb Linien Breite dicht neben der hinteren Nasenöffnung.

Durch die Action der Gaumenmuskel kann die Mündung der Tuba comprimirt oder dilatirt werden; zur Compression dient der Levator palati, zur Erweiterung der Tensor palati mollis.

Der obere und innere Rand der Tuba-Oeffnung bildet einen vorragenden Wulst, nahe am Rand der Nasenhöhle, in der Höhe der unteren Muschel; hinter diesem Wulst zeigt die Pharynxwand eine winklige Vertiefung, die Rosenmüller'sche Grube. Die Kenntniss der letzteren ist wichtig, damit man sie nicht beim Katheterisiren mit der Tuba verwechsele.

Um mit dem Katheter die Tuba richtig zu treffen, hat man vornämlich zwei Methoden: entweder man führt den Katheter so weit ein, bis man mit seiner Spitze auf dem weichen Gaumen angelangt ist, nun wird eine Drehung nach aussen und oben gemacht und die Spitze des Katheters nach aussen in die Tuba hineingeschoben.

Oder man geht bis an die hintere Rachenwand, dreht den Katheter nach aussen und zieht ihn in dieser Stellung zurück; man erkennt an einem deutlichen Ruck den

Fig. 9.

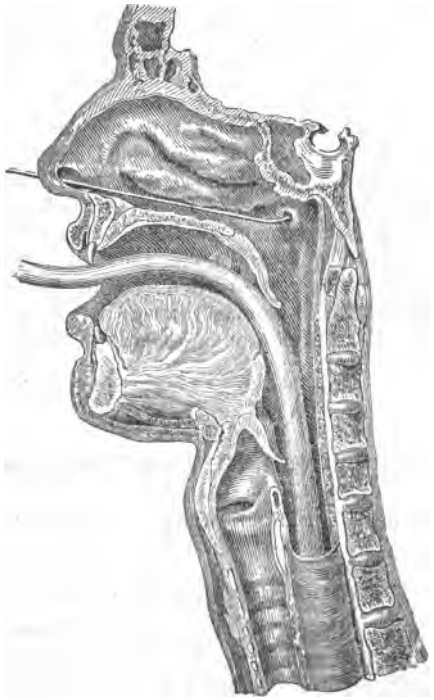

Die rechte Nasenhöhle durchschnitten. Der Katheter durch den untern Nasengang in die Eustach'sche Trompete eingeführt.

Moment, in welchem die Spitze des Katheters über den knorpligen Wulst der Tuba herübergleitet, und nun schiebt man den Schnabel des Katheters sogleich wieder

vor und dringt in der Richtung nach aussen in die Tuba hinein. Durch die feste Lage des Katheters, der sich nicht mehr so frei drehen lässt wie vorher, erkennt man, dass er in der Tuba steckt; übrigens kommen doch Fälle vor, wo man auch bei einiger Uebung im Zweifel bleibt, ob man wirklich darin ist. Der Katheter kann sich in einer Vertiefung hinter der Tuba so anlegen, dass man das Gefühl erhält, als wäre man in der Tuba. Im Zweifelsfall kann der Finger hinter das Gaumensegel geführt und hiemit die Lage des Katheters controlirt werden.

Die innerste Partie des Gehörorgans, das Labyrinth, kann wegen der tiefen und sogar der Diagnose fast gänzlich unzugänglichen Lage nie Gegenstand einer chirurgischen Therapie werden. — Bei nekrotischer Zerstörung des Felsenbeins ist ausnahmsweise eine Ausstossung und Entfernung des Sequesters ohne tödtlichen Ausgang des Uebels schon beobachtet worden. Man hat aber auch tödtliche Verblutung gesehen, wenn bei Zerstörung des Felsenbeins die durchlaufende Carotis cerebralis angefressen wurde.

V. LIPPEN- UND WANGENGEGEND.

Weichtheile der Lippen und Wangen. Oberkiefer. Unterkiefer. Zähne.

Weichtheile der Lippen und Wangen.

Die Lippen bestehen hauptsächlich aus Haut und Muskel; ihr bedeutendster Muskel ist der Orbicularis oris, der sich über die ganze Lippengegend hin erstreckt und der mit den Haut-Muskeln der Wangen- und Kinngegend in Verbindung steht. Seine Antagonisten sind der Zygomaticus, Levator labii, Levator anguli, Depressor anguli, Risorius etc., in der tieferen Schichte der Buccinatorius. Die Lippen erhalten ihre Blutgefässe aus den Arteriae coronariae, welche mit einander in geringer Entfernung vom freien Lippenrand, nahe dem

rothen Saum, einen Kreis um den Mund herum beschreiben. Es liegen diese Arterien hinter dem Orbicularmuskel; man muss desshalb bei der Hasenschart-Naht oder bei jeder andern Naht dieser Art die Nadeln bis hinter den Orbicularmuskel einstechen, wenn man vor einer inneren Blutung aus diesen Arterien gehörig sicher sein will.

Unter der Schleimhaut der Lippen befinden sich die Labialdrüsen; diese Drüsenschichte soll nach Malgaigne der Sitz jener Anschwellung der Lippe sein, die man bei scrophulösen Individuen so häufig antrifft. Zuweilen wird eine solche Labialdrüse zur Balggeschwulst, indem sich ihr Ausführungsgang verstopft und das schleimartige Secret sich in ihr anhäuft.

In der Wange kommen ähnliche Drüsen vor, die Glandulae buccales. Diese Glandulae buccales, welche unter der Mundschleimhaut, zwischen dieser und dem M. buccinatorius liegen, können durch ihre Verstopfung, oder überhaupt durch ihre Anschwellung diagnostische Schwierigkeit machen. Sie betten sich zuweilen tief in den Buccinatorius ein und prominiren dann nach aussen als harte, einem Scirrhus ähnliche Knoten. Sie erzeugen auch wohl Abscesse mit Fistelbildung nach aussen und mit sehr hartnäckiger Suppuration. Man hat die Natur solcher Geschwülste und Abscesse häufig übersehen, haupsächlich wohl aus dem Grund, weil man an diese bisher in der Chirurgie unerwähnt gebliebenen Backendrüsen nicht dachte.

Eine Lymphdrüse, welche im untern Theil der Wangengegend liegt, trifft man bei scrophulösen Kindern nicht selten angeschwollen. Sie kann zuweilen, wenn sie zum hypertrophischen Tumor geworden ist, durch einen Schnitt von der innern Wangenseite her, also ohne Gefahr einer sichtbaren Narbe, ausgeschnitten werden.

Die Arteria maxillaris steigt, bedeckt von dem M. platysma-myoides, über den Unterkiefer am Rand des M. masseter herauf, und theilt sich in drei Zweige; zwei sind für die beiden Lippen und einer für den Nasenwinkel bestimmt (Angularis faciei). Neben der Arteria maxillaris lauft auch die Vena facialis über den

Kieferrand; ihr Hauptstamm zieht sich am Rande des Masseter hin und von da, hinter dem Stenon'schen Speichelgang, sowie hinter dem M. zygomaticus und Orbicularis, zum inneren Augenhöhlenrand.

Der Ductus Stenonianus kommt von der Ohrgegend her quer herüber, über die Vena facialis und den M. masseter; am vorderen Rand des Masseter senkt er sich in die Tiefe, um den M. buccinatorius zu durchbohren und sich in der Gegend des zweiten oberen Backzahns in die Mundhöhle auszumünden. Parallel mit dem Ductus Stenonianus zieht sich die A. transversa faciei

Fig. 10.

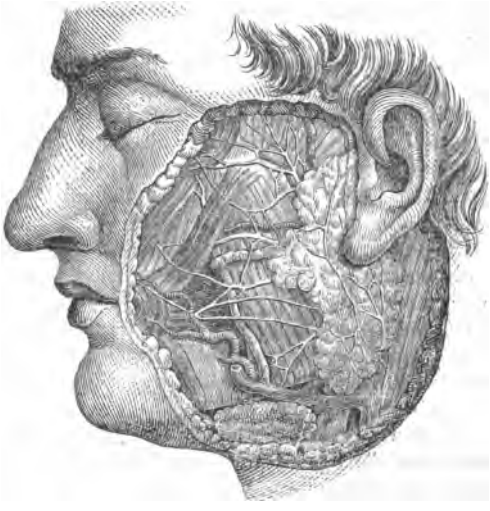

Die Haut, das subcutane Fett, die Fascie, welche die Parotis bedeckt, nebst dem Platysma-myoides sind weggenommen. Ueber die Ohrspeicheldrüse und die Gesichtsmuskel ziehen sich Zweige vom N. facialis hin. Am Rand des Masseter kommt die Art. maxillaris hinter der Unterkieferspeicheldrüse herauf. Der Ductus Stenonianus lauft über den Masseter und die Vena facialis hin zum M. buccinatorius; über ihm sieht man die A. transversa faciei.

von der Temporalis herüber; ebenso ein Ast des N. facialis. Der letztere Nerv und weiter vorne die Zweige des N. infraorbitalis und mentalis bilden ein ziemlich reiches Netz von Nervenfäden in der Wangengegend.

Die Parotis ist mit ihren vielen Ausbuchtungen zwischen das Ohr und den Kiefer, sodann zwischen die Muskel der Kiefergelenksgegend, Masseter, Pterygoideus internus, Styloglossus, Digastricus, Sternocleidomastoideus eingebettet. Die fibröse Umhüllung der Drüse ist mit diesen Muskeln verwachsen. Eine Fascie, die mit dem M. latissimus colli in Verbindung steht, überzieht den vorderen Theil der Drüse. Zahlreiche Gefässe und Nerven ziehen sich theils durch die Drüse durch (Arteria und Vena temporalis nebst Transversa faciei, N. facialis), theils in ihrer Umgebung hin. Unmittelbar hinter ihr in der Tiefe gehen die Arteria maxillaris interna, die A. auricularis und die Vena facialis posterior hinauf. Nach vorn erstreckt sich die Ohrspeicheldrüse noch ziemlich breit über den Masseter hin (zuweilen kommt hier eine Parotis accessoria vor) und oft verlängert sie sich vom Kieferwinkel aus gegen die Unterkiefer-Speicheldrüse, so dass sie dann mit dieser ganz nahe zusammengrenzt.

Die complicirte Lage der Drüse bringt es mit sich, dass eine vollständige Exstirpation, ein regelmässiges Ausschälen der Drüse am Lebenden beinahe zur Unmöglichkeit wird. Es wird desswegen auch eine ganz vollständige Exstirpation nie versucht werden dürfen, sondern man wird im Fall einer Degeneration lieber einzelne kleine Reste der Drüse, wenn sie gesund sind, zurücklassen, als sich der Gefahr starker und hinten aus der Tiefe kommender Blutungen aussetzen. Jedenfalls wird man nicht daran denken können, eine Exstirpation der Parotis in Einem Stück zu machen, sondern man wird am besten mit Ausschneiden eines grossen Keils aus dem Tumor beginnen und dann stückweise weiter wegnehmen, was verdächtig ist. Auf diese Art ist die Operation nicht so gefährlich, wie sie Manche sich vorgestellt haben; kommt man zuletzt auch zum Endast der Carotis und zur Durchschneidung desselben, so ist es nicht schwer, denselben zu fassen und mit der Ligatur zu umgehen.

Die Submaxillardrüse (Fig. 10 u. 21.) liegt unmittelbar hinter und unter dem seitlichen Theil des Unterkieferknochens, im Winkel des M. Digastricus, und am Rande des Mylohyoideus. Am Rand des Masseter schlägt sich die Arteria maxillaris externa herauf, nachdem sie hinter dem Digastricus und Styloglossus und hart hinter der Submaxillar-Speicheldrüse herumgekommen ist. Wenn man diese Drüse zu exstirpiren hätte, so müsste man sich auch daran erinnern, dass ihre Fortsetzung sich hinter dem Mylohyoideus zur Zungenwurzel hineinzieht. Durch einen Druck von der Mundhöhle aus kann man zuweilen die Exstirpation erleichtern.

Die Nerven der unteren Gesichtshälfte gehören theils dem zweiten und dritten Ast des Quintus an, theils dem Facialis. Der letztere Nerv, welcher nur die Hautmuskel des Gesichts versorgt, hat für die Chirurgie wenig Bedeutung. Er kommt fast nur bei der Exstirpation der Parotis in Betracht; eine vollständige Exstirpation der

Fig. 11.

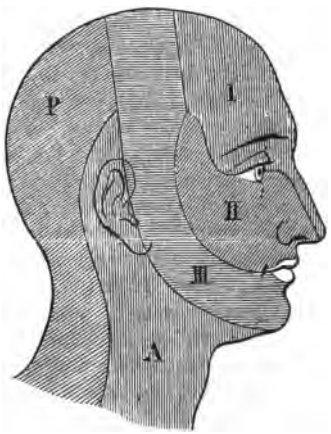

Vertheilung der Gesichts-Tast-Nerven nach H. Meyer. I. II. III. die Gebiete der Quintusäste. A. P. vordere und hintere Cervicalnerven-Gebiete.

Parotis nimmt auch diesen Nerv mit weg und bringt Lähmung der Gesichtsmuskel. Wird der Nerv innerhalb des Knochens zerstört oder zerrissen z. B. bei Fraktur oder Caries des Felsenbeins, so entsteht dieselbe Lähmung; befindet sich die Verletzung hinter dem Abgang des N. petrosus major, so wird auch Lähmung des Zäpfchens zu erwarten sein.

Die Gefühlsnerven für die untere Gesichtshälfte, über deren Vertheilungsbezirke die Fig. 11 eine sehr instruktive Uebersicht gibt, sind der zweite und dritte Ast des Trigeminus. (Der letztere Nerv enthält bekanntlich auch eine Partie motorische Fasern, welche zu den Kiefermuskeln gehen und den Namen Crotavitico-buccinatorius führen.)

Vom chirurgischen Gesichtspunkt sind besonders die Durchgangs-Stellen dieser Gefühlsnerven und ihrer Aeste von Interesse, weil man alle Ursache hat, aus einer Beengung der Nerven durch die knöchernen Kanäle die Gesichtsschmerzen abzuleiten und weil in vielen solcher Fälle kein anderes Mittel gegen den Gesichtsschmerz übrig bleibt, als die Neurotomie.

Der Infraorbitalis (Fig. 12) ist leicht zu finden, er liegt bedeckt vom Levator labii superioris, in der Linie vom ersten Backzahn gegen die Augenhöhle. Er kann hier durch Abtrennung der Oberlippe vom Kiefer blosgelegt und so durchschnitten werden. Da man aber die Ursache des Nervenschmerzes eher im Innern, im Canalis infraorbitalis zu suchen hat und da, zur grösseren Sicherheit gegen Recidive, die Ausschneidung eines mehrere Linien langen Nervenstücks gewöhnlich vorgezogen wird, so pflegt man in neuerer Zeit die Resektion dieses Nervens von der Augenhöhle aus zu unternehmen. Man macht einen Schnitt am untern Orbitalrand, schiebt die Weichtheile der Augenhöhle nach oben und dringt so zu der hintern Gegend des Canalis infraorbitalis, dort wird der Nerv abgestochen; vornen kann er dann mit der Pinzette am Foramen infraorbitale gefasst und herausgezogen werden. Das Verfahren ist unsicher, weil der Canalis infraorbitalis grosse individuelle Verschiedenheit zeigt; aus diesem Grunde verdient wohl das Abmeiseln des entsprechenden Knochentheils und das Blosslegen des

Nervs in seinem Verlauf unter der Augenhöhle den Vorzug. Die vorderen Zahnnerven, welche vielleicht bei dem ersteren Verfahren gewaltsam abgerissen werden, würden

Fig. 12.

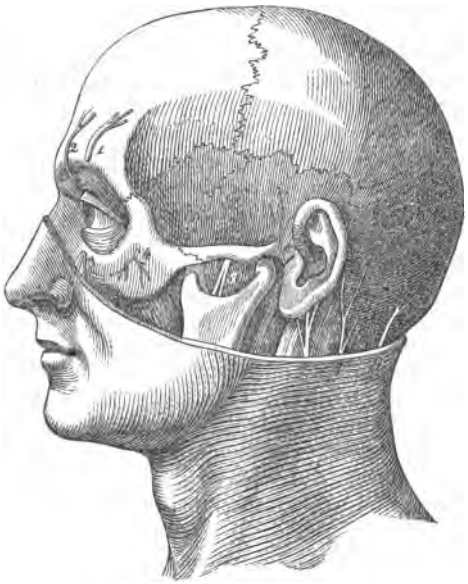

1. Frontalis. 2. Supratrochlearis. 3. Infraorbitalis. 4. Subcutaneus malae. 5. Maxillaris inferior et Lingualis. 6. Auriculotemporalis. 7. Auricularis magnus. 8. Occipitalis minor. 9. Occipitalis major.

bei der letzteren Methode regelmässig abgeschnitten werden können.

Wollte man auch die hinteren Zahnnerven wegnehmen, so müsste die obere äussere Kieferpartie nebst dem hinteren Theil des Jochbeins resecirt werden. Man kann auf diesem Weg bis zum Foramen rotundum vordringen, wo der zweite Ast vom Trigeminus herauskommt.

Der Subcutaneus malae könnte innerhalb der Orbita durch Wegschieben der Weichtheile oder ausserhalb

derselben, an seinem freilich sehr variablen Ausgangspunkt (Fig. 12, 4) aufgesucht und durchschnitten oder resecirt werden.

Der Maxillaris inferior, aus dem Dentalis und Mentalis bestehend, liegt im Kanal des Unterkiefers. Man findet ihn durch eine Trepanation, welche mitten zwischen Kieferwinkel und Kronfortsatz die äussere Platte des Unterkiefers wegnimmt. Der Knochenkanal muss dann noch aufgemeiselt werden. Neben den beiden Nerven, von welchen der obere der Mentalis ist, verlauft die A. alveolaris. Will man den Nerv von seinem Eintritt an in den Unterkiefer reseciren, so muss der Trepan noch etwas höher oben angesetzt werden. Hinter dem N. maxillaris liegt der Lingualis, den man wo nöthig ebenfalls mittelst einer solchen Trepanation des Unterkiefers reseciren könnte. Bequemer und leichter ist die Resektion desselben an der seitlichen Zungenwurzel (S. 57).

Der Mentalis kommt unterhalb des Mundwinkels, ungefähr in der Linie des ersten Backzahns, nahe am Zahnfleisch zum Foramen mentale heraus. Wollte man ihn durchschneiden, so könnte er von der Mundhöhle aus blossgelegt oder auch ohne Blosslegung subcutan getrennt werden.

Der Auriculotemporalis, welcher die Vorderseite der Ohrmuschel versorgt (die hintere Seite versorgt der N. auricularis magnus), würde durch einen Schnitt zwischen der Ohrmuschel und dem Condylus des Unterkiefers blossgelegt werden können.

Oberkiefer.

Der Oberkiefer steht in Verbindung mit dem Stirnbein, Siebbein, Thränenbein, Keilbein, Jochbein, Nasenbein, Gaumenbein, Pflugschaarbein und den Muscheln. Es ist wichtig, alle Verbindungen und Fortsätze des Knochens genau zu kennen, weil alle diese Theile bei den verschiedenen Resectionen, die am Kiefer nöthig werden, in Betracht kommen.

Im oberen und hinteren Theil ist der Oberkiefer hohl; es befindet sich dort die Kieferhöhle, welche in den mittleren Nasengang ausmündet. Die Wandungen der

Kieferhöhle sind ziemlich dünn, so dass diese Höhle nur durch dünne Knochenplatten von der Augen-, Nasen- und Mundhöhle, oder von der Schläfengrube getrennt ist. An

Fig. 13.

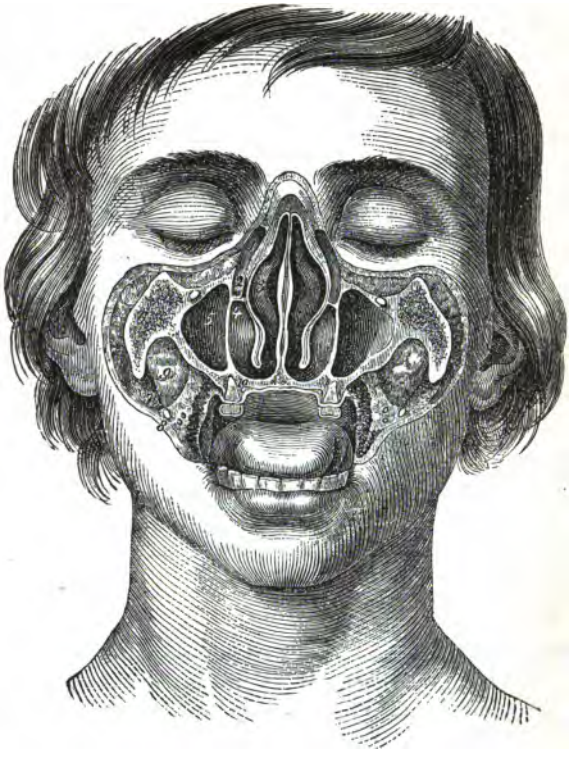

Durchschnitt des Gesichts in der Richtung von der Nasenwurzel bis zum letzten obern Backzahn. Der Schnitt geht der Länge nach durch den Thränenkanal, unmittelbar vor den mittlern Nasenmuscheln hin, durch die Kieferhöhle an ihrer breitesten Stelle durch. 1. Thränensack 2. Nasenkanal. 3. Mittlere Muschel. 4. Thränenklappe. 5. Kieferhöhle, über ihr in ihrer Wand der durchschnittene Infraorbitalnerv. 6. Jochbein. 7. Insertion des Masseter ans Jochbein. 8. Durchschnitt des Speichelgangs. 9. Fettmasse unter dem Jochbein. 10. Nervus palatinus.

der inneren und vorderen Seite der Kieferhöhle (Fig. 13,[2]) verlauft der Thränenkanal, der hinter der untern Muschel ausmündet. Ueber die Kieferhöhle hin geht der Kanal für den N. infraorbitalis, der sich ein paar Linien unter dem Augenhöhlenrand und einige Linien über dem Zahnfleischrand, ungefähr dem zweiten Backzahn entsprechend, in das Foramen infraorbitale endigt. Hinter der Kieferhöhle verlauft der N. pterygopalatinus zum Gaumen herab. Die Nerven für die oberen Zähne verlaufen zum grossen Theil in den Wandungen der Kieferhöhle. Man erklärt daraus die Zahnschmerzen, die bei Entzündung der Kieferhöhle vorkommen. — Die Arterie des Oberkiefers kommt aus der Flügelgaumengrube, sie ist der Endast der Maxillaris interna (Fig. 14). — Die Wurzeln der drei oberen Backzähne grenzen sehr nahe an die Kieferhöhle, namentlich die des zweiten und dritten. Man kann desshalb, wenn die Eröffnung der Kieferhöhle indicirt ist (bei Schleim oder Eiteranhäufung in der Kieferhöhle), durch Ausziehen eines Backzahns sich einen Weg in die Kieferhöhle bahnen. Es kann auch geschehen, dass beim Zahnausziehen die Kieferhöhle nebst ihrer Schleimhaut verletzt wird; man erkennt diese Verletzung am rasch eintretenden Nasenbluten; in der Folge bringt die Anfüllung des Sinus mit zerfallendem Blut einen, wenn auch kurz dauernden, übelriechenden Ausfluss aus der Nase mit sich.

Die Muskel, die sich an den Oberkiefer ansetzen, sind meist unbedeutend; vorne sind es die Aufhebemuskel der Lippe, seitlich der Buccinator. Die beiden Muskel des Processus pterygoideus grenzen hinten an den Oberkiefer.

Unterkiefer.

Der Unterkiefer ist ausgezeichnet durch seine Gelenkverbindung mit dem Schläfenbein, durch seine starken Kaumuskel, durch den dicken N. maxillaris, der sich im Knochen hinzieht, endlich durch die Verbindung mit der Zunge und dem Zungenbein. Während der hintere und obere Theil des Unterkiefers zur Formation der Ohrgegend und Jochbeingegend beiträgt, dient sein vorderer und unterer Theil zur Begrenzung der Mundhöhle und des Halses.

Am Kiefergelenk findet sich die eigenthümliche Einrichtung, dass eine doppelte Synovialhöhle mit einem Zwischenknorpel vorhanden ist. Die Bewegung im Kiefergelenk ist nicht eine blosse Drehung, sondern es kommt auch Verschiebung dabei vor, in der Art, dass beim stärkeren Oeffnen des Munds und beim Beissen mit den Schneidezähnen der Kiefercondylus nach vorn und unten auf die Erhabenheit des Schläfenbeins sich begiebt und in der Gelenksgrube eine leicht fühlbare Leere zu Stande kommt.

Die Muskel des Kiefergelenks sind zwei äussere, der Masseter und Temporalis, und zwei innere, der Pterygoideus externus und internus; der Masseter und Pterygoideus internus ziehen einfach den Kiefer herauf, der Temporalis zieht ihn zugleich etwas rückwärts und der Pterygoideus externus etwas vorwärts. Wirken die Pterygoidei nur auf einer Seite, so kommen leichte seitliche Bewegungen zu Stand.

Das Kiefergelenk wird nur durch einige unbedeutende seitliche Faserpartieen verstärkt, seine Festigkeit beruht hauptsächlich darauf, dass die Gelenksgrube ziemlich tief gelegen ist und von den Knochen, die darüber hinragen, vor einem Stoss geschützt und an Verschiebung gehindert wird; sodann aber ist für die Festigkeit des Kiefergelenks der Parallelismus beider Gelenke und ihre gemeinschaftliche Bewegung sehr wesentlich. Sobald daher der Kiefer gebrochen oder durchsägt, und somit Eine Seite für sich allein beweglich wird, so verliert das Gelenk beträchtlich an Straffheit und Sicherheit. Während im unverletzten Zustand des Knochens nur nach vorne auf die Protuberanz des Schläfenbeins eine Verrenkung möglich ist, so kann nach einem Bruch auf der einen Seite eine Luxation des Gelenkskopfs der anderen Seite nach aussen gar wohl zu Stand kommen. So lang der Knochen noch ganz ist, so müsste der eine Condylus nach innen weichen und den Processus spinosus durchbrechen, damit der andere nach aussen luxirt werden könnte. Die Luxation des Kiefers nach vorn ist desshalb die einzige etwas häufiger vorkommende; sie entsteht beim gewaltsamen Nachuntenziehen des Kiefers. Sie scheint übrigens

immer oder fast immer eine blos incomplete Luxation zu sein, und manche der Fälle, wo nach dem Gähnen der Unterkiefer weit geöffnet bleibt, scheinen eher nur von einer Verziehung oder Verschiebung des Zwischenknorpels nach vorne hergeleitet werden zu müssen, als dass man sie ganz mit Recht unter die Verrenkungen zählen könnte.

Die Kieferverrenkungen sind in der Regel durch Anziehen und Nachhintendrücken des Kiefers ohne Mühe einzurichten. Nelaton hat gezeigt, dass bei den Kieferluxationen eine Anstemmung des Processus coronoideus gegen den vorderen untern Rand des Jochbogens eintreten kann, und dass ein Druck auf den Processus nach unten und hinten zur Einrichtung dient. Eine sehr bequeme und einfache Methode der Einrichtung besteht in Drehung des horizontalen Kiefertheils um eine von vorn nach hinten gedachte Achse. Der eingehakte Processus coronoideus wird nach der kranken Seite gedreht und hiedurch befreit; ist die Verrenkung beiderseitig, so macht man die Drehung erst nach der einen, dann, nach Einrichtung des einen Gelenks, nach der andern Seite.

Will man die seitliche Hälfte oder nur die Gelenkspartie des Unterkiefers reseciren, so muss man zunächst die Gelenksgegend durch einen Lappenschnitt entblössen und den Masseter durchschneiden. Sofort muss der Knochen vorn durchsägt werden, damit er beweglicher wird. Nun kommt die Sehne des Temporalis an die Reihe, welche man unmittelbar vom Processus coronoideus abtrennt. Alsdann kann das Gelenk von aussen geöffnet werden, und indem man hart hinter dem Gelenkskopf mit dem Messer herunter geht, trennt man die Pterygoidei und den Nervus maxillaris.

Von Wichtigkeit ist hier die Kenntniss der Stelle, wo der Nervus maxillaris in den Knochen hineintritt; diese Stelle befindet sich ungefähr in der Linie zwischen Kieferwinkel und Processus coronoideus. Ehe der Nerv dort eintritt, schickt er den Ramus mylohyoideus hart am Unterkiefer hin zu dem gleichnamigen Muskel und zum vordern Bauch des Digastricus. Auch der N. lingualis verlauft sehr nahe dem Unterkiefer; man wird nicht ver-

gessen dürfen, dass dieser Nerv bei unvorsichtigem Abtrennen des Pterygoideus internus verletzt werden könnte.

Wo man es machen kann, wird es gut sein, die beiden Processus lieber sitzen zu lassen, sie abzusägen oder abzukneipen; man vermeidet dann um so leichter eine Verletzung der hinter dem Kiefer gelegenen Theile, besonders der A. maxillaris interna (Fig. 14), des N. lingualis

Fig. 14.

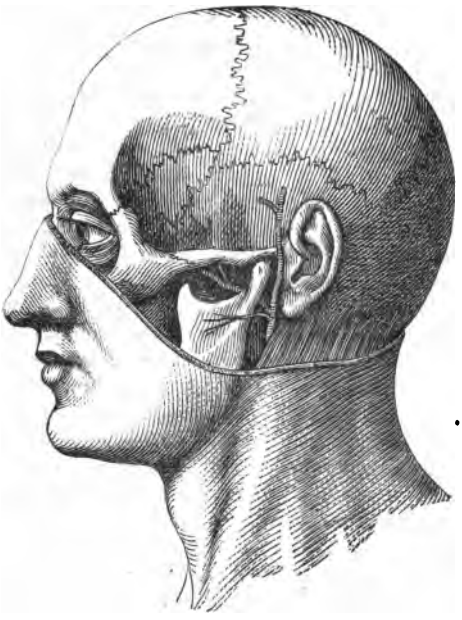

u. s. w. Auch die oberen Aeste des Facialis, die das Auglid versehen, können dann eher geschont werden.

Am horizontalen Theil des Unterkiefers inseriren sich viele kleinere Muskel: seitlich der Buccinatorius, vorne die Muskel der Unterlippe und des Kinns, nach unten und hinten die des Zungenbeins und der Zunge

Digastricus, Mylohyoideus, Geniohyoideus, Genioglossus.— Nach der Resection des Mittelstücks vom Kiefer muss die Zunge nach vorn gehalten und der Kopf gebeugt erhalten werden, damit nicht durch antagonistische Zurückziehung der Zungenwurzel asphyktische Zufälle entstehen. Man hat bei Selbstmordversuchen, wenn die Muskelpartien zwischen Kiefer und Zungenbein tief getrennt waren, diese Art asphyktischer Zufälle ebenfalls auftreten gesehen. Ebenso bei tiefer Chloroformnarkose neben einer starken Zurückbeugung des Kopfs.

Zähne.

Die Zähne stehen theils durch das Zahnfleisch, das ihren Hals umfasst, theils durch eine sehr dünne Schichte von Periosteum, welche sich an die Zahnwurzel anlegt, theils endlich durch die feinen Gefässe und Nerven, die in die Wurzel des Zahns eindringen, mit den Kieferknochen in Verbindung. Man unterscheidet an den Zähnen die Krone, den Hals und die Wurzel; man unterscheidet ferner den Zahnschmelz, das Zahnbein und die nur der Wurzel angehörige knöcherne Rindensubstanz. Im Innern findet sich in einer Höhle des Zahns und der Zahnwurzel der gefäss- und nervenreiche Zahnkeim, die Pulpa dentis. Je älter ein Zahn ist, desto mehr überwiegt die feste Masse über die Pulpa und die Höhle wird um so kleiner.

Der Ausbruch der ersten Zähne, der sogenannten Milchzähne, zwanzig an der Zahl, erfolgt ungefähr vom siebenten Monat an bis zum Anfang des dritten Jahrs. Die Ordnung des Ausbruchs ist in der Regel folgende: 1) unteres Paar der mittleren Schneidezähne; 2) oberes Paar; 3) untere seitliche, 4) obere seitliche Schneidezähne; 5) erster unterer Backzahn; 6) oberer erster Backzahn; 7) unterer, 8) oberer Eckzahn; 9) unterer, 10) oberer zweiter Backzahn.

Das Ausfallen der Milchzähne und der Ausbruch der bleibenden Zähne beginnt im siebenten Jahr und dauert bis zum 13ten oder 14ten. Der Weisheitszahn erscheint aber erst viel später, zwischen dem 20sten und 30sten

Jahr. Die Reihenfolge des Zahnausbruchs ist ungefähr dieselbe wie beim Kind. Uebrigens kommen dabei viele Abweichungen vor. Noch vor dem Zahnwechsel treten die dritten Backzähne auf, so dass also diese unter den bleibenden Zähnen sich am frühsten entwickeln.

Der erste und zweite Backzahn sind öfters nur mit einer Wurzel, aus zwei zusammengewachsenen, einer äussern und innern bestehend, versehen. Der dritte und vierte Backzahn des Unterkiefers haben je zwei Wurzeln, eine vordere und hintere. Am Oberkiefer haben diese beiden Zähne je drei Wurzeln, und zwar zwei äussere, die nahe beisammen stehen, und eine innere, die stark von den zwei andern absteht. Der fünfte Backzahn hat ähnliche aber kürzere Wurzeln als der dritte und vierte, er besitzt auch sehr häufig nur eine einzige stumpf-konisch geformte Wurzel, so dass er beim Ausziehen wenig Widerstand setzt.

Beim Ausziehen der Zähne muss die Stellung und Richtung derselben, ihre mehr oder minder tiefe Verwachsung mit dem Zahnfleisch, die Zahl und Tiefe ihrer Wurzeln und die Formation des Kieferknochens wohl in Berechnung gezogen werden. Die Zähne, welche nur Eine Wurzel haben, können meist durch einfach luxirendes Anziehen ohne Verletzung der Alveolen ausgezogen werden, während bei den zweiwurzligen grossen Backzähnen des Unterkiefers und den dreiwurzligen des Oberkiefers ein Umlegen des Zahns nach aussen oder innen, öfters mit Zerbrechung des Alveolarfachrands, nothwendig wird, um den Zahn herauszubringen. Die Zähne des Oberkiefers legt man immer nach aussen um, die des Unterkiefers, wenigstens wenn man sich des Schlüssels bedient, eher nach innen. Bei den zwei untern vordern Backzähnen ist es besser, den Zahn nach aussen umzulegen, weil hier die Zähne einen stark gekrümmten Bogen mit einander beschreiben und also aussen weniger fest bei einander stehen als innen.

Das Zerbrechen des Alveolarrands ist in allen den Fällen absolut unvermeidlich, wo die Zahnwurzeln so stark divergiren, dass sie zur Mündung des Zahnfachs nicht heraus können. Diess findet vorzüglich bei dem dritten

und vierten Backzahn statt, und weit mehr beim Oberkiefer als beim Unterkiefer, weil die Wurzeln der Oberkieferzähne viel stärker divergiren. Am Oberkiefer ist es etwas ganz Gewöhnliches, dass die dünne Knochenlamelle, welche den beiden äussern Wurzeln des dritten und vierten Backzahns entspricht, abgebrochen und mit diesen herausgezogen wird. Wenn die Wurzeln stark convergiren, was besonders beim Unterkiefer beobachtet wird, so ist ebenfalls, wenn der Zahn ganz herauskommen soll, ein Zerbrechen des Zahnfachs unvermeidlich; man sieht hier und da, dass das Knochenstück, das zwischen den convergirenden Wurzeln liegt, mit herausbricht.

VI. GAUMEN.

Die Gaumengegend besteht aus dem Gaumentheil des Oberkiefers und dem Gaumenbein, dem Gaumensegel nebst seinen Muskeln und Drüsen und dem Zäpfchen, endlich den Gaumenbögen mit den Mandeln. Seitlich wird die Gaumengegend durch den Alveolarrand und den Processus pterygoideus des Keilbeins begrenzt, der obere Theil des Gaumens gehört der Nasenhöhle und dem Nasenrachen an. Vergl. den Durchschnitt des Gaumens Fig. 7, 9 und 13.

Die Muskelpartieen des Gaumens sind der Levator und Circumflexus palati, der Azygos uvulae, der Glossopharyngeus und Palatopharyngeus; man kann auch den oberen Constrictor des Schlundkopfs dazu rechnen. Als Muskelnerv des Gaumens wird gewöhnlich der Ramus communicans vom Facialus angesehen; vielleicht ist es richtiger den Vagus (Glossopharyngeus) als Muskelnerv des Gaumens zu betrachten.

Die Gefühlsnerven des Gaumens gehören zum dritten Ast des fünften Paars. Durch das Foramen incisivum kommt der N. nasopalatinus und durch das Foramen palatinum des Gaumenbens kommt der N. palatinus herab.

Die Arterien des Gaumens kommen theils von unten (Palatina ascendens) von der Maxillaris externa oder der

Pharyngea, theils von oben (Palatina descendens) von der Maxillaris interna (Ramus pterygopalatinus).

Die Mandeln, aus zusammengehäuften grossen Schleimbälgen bestehend, liegen in der Nische, welche der Zungengaumenbogen und Schlundgaumenbogen mit einander bilden. Nach unten, wo die Nische offen ist, grenzen sie an die Zunge und an den Kehldeckel. Bei manchen Individuen setzen sie sich so nach unten fort,

Fig. 15.

1. Unterkiefer mit N. alveolaris und mentalis; nach innen der N. lingualis. 2. Masseter. 3. Pterygoideus internus. 4. Parotis. 5. Buccinator. 6. Glossopalatinus. 7. Pharyngopalatinus. 8. Tonsillen. 9. Cavum nasopharyngeum.

dass sie von beiden Seiten vor dem Kehldeckel zusammenkommen und also miteinander die Form eines nach oben offenen Hufeisens darstellen.

Die Nische, in welcher die Mandeln liegen, ist bei manchen Individuen sehr wenig entwickelt, die Schleimhaut geht, ohne sich gehörig einzubuchten, über die Mandel weg. Diese Variation des Baus hat die Consequenz, dass bei Entzündung und Vergrösserung die Mandel weniger hervortritt, sich auch wohl hinter die Gaumenbögen verschiebt und dadurch dem chirurgischen Messer schwerer zugänglich wird. Man sieht unter solchen Umständen die Abscesse der Mandeln sich nach vorne gegen den weichen Gaumen entleeren, anderemal

entwickeln sie sich auch nach hinten und werden so zum Retropharyngalabscess. Auch die Exstirpation der Mandeln ist weniger leicht auszuführen, wenn die Mandel anstatt aus der Nische hervorzuwachsen, sich hinter der Schleimhaut ausgedehnt hat. Es gibt Fälle, wo man erst einen Schleimhautschnitt längs des vorderen Gaumenbogens machen muss, um die Mandel hervorheben und abtragen zu können.

Bei der Eröffnung der Mandelabscesse sowie bei der Abtragung der Mandeln sind manche Fälle gefährlicher Arterienverletzung und Verblutung vorgekommen. Manche dieser Fälle mögen aus Unvorsichtigkeit des Operateurs oder aus übermässig gewaltsamen Körperbewegungen von Seiten des Patienten zu erklären sein. Wenn der Operateur zu tief abträgt oder zu viel nach der Seite einsticht, namentlich bei verdrehtem Hals, so begreift man wohl, dass Gefahr selbst für die Carotis entstehen mag. Die meisten Fälle von Blutung nach Abtragung der Mandeln mögen aber bei Arterien-Anomalie vom Anschneiden anomal starker Aeste der A. palatina ascendens entstanden sein. (In solchen Fällen wäre gewiss die Umstechung das einfachste Mittel).

VII. ZUNGE.

Die Muskel der Zunge kommen von drei Seiten, wo sie ihre Insertionen haben; diese Insertionen sind: hinten der Processus styloideus des Schläfenbeins, vorn der Unterkiefer und unten das Zungenbein. Vom Zungenbein kommt der Hyoglossus, an der äusseren Seite der Zunge tritt der Styloglossus, in der Mittellinie der Genioglossus mit seiner fächerförmigen Ausbreitung in den Zungenkörper herein. Zwischen dem Genioglossus und dem Hyoglossus liegt der Lingualis, der keinen knöchernen Insertionspunkt besitzt.

Die Arteria lingualis tritt über dem kleinen Horn des Zungenbeins hinter die Fasern des M. hyoglossus, sie theilt sich in drei Zweige: Ramus sublin-

gualis, dorsalis und profundus. Der letztere Ast, bekannt als A. ranina, ist der beträchtlichste; er lauft zwischen Genioglossus und Lingualis bis zur Zungenspitze hin; wenn man die Zunge herausstreckt und dabei die vordere Zungenwurzel, d. h. den M. genioglossus zwischen beide Finger nimmt, so fühlt man deutlich die A. ranina pulsiren.

Fig. 16.

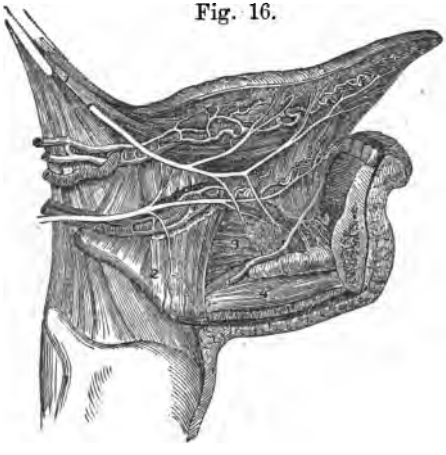

Die Zunge, von der rechten Seite her präparirt. 1. Der Styloglossus (nach oben angezogen). 2. M. hyoglossus. 3. Genioglossus. 4. Geniohyoideus. 5. Mylohyoideus (Durchschnitt). Der Ramus sublingualis der A. lingualis lauft dem N. hyoglossus parallel, der N. lingualis liegt höher oben. Man sieht die Endigung der A. und V. lingualis in eine dorsalis und ranina. Unten sieht man die Glandula sublingualis mit ihren Ausführungsgängen, an ihr vorbei geht der Ductus Whartonianus zur Gegend des Zungenbands.

Da die Arterien der Zunge stark entwickelt und dabei vermöge ihrer Lage schwer zugänglich sind, so kann eine Verletzung dieser Arterien beträchtliche und lebensgefährliche Blutung leicht erzeugen. Man wird solchen Blutungen durch energische und gehörig tief gehende Umstechung zu begegnen suchen müssen. Wo dies nicht hinreichte oder nicht ausführbar wäre, müsste man zur

Unterbindung des Stamms der A. lingualis, auf einer oder auf beiden Seiten, schreiten. Die Regeln für diese Operation finden sich S. 67.

Von den Venen der Zunge ist die V. ranina die bedeutendste; man sieht sie an der unteren Seite der Zunge unter der Schleimhaut verlaufen; sie geht durch den Boden der Mundhöhle zu den vorderen Halsvenen hin.

Fig. 17.

Der Nervus lingualis kommt innen am aufsteigenden Ast des Unterkiefers, zwischen diesem Knochen und dem M. pterygoideus internus, zur Zunge herab; er

ZWEITE ABTHEILUNG.

HALS.

I. VORDERE HÄLFTE DES HALSES.

Muskel. Fascien. Arterien. Venen. Nerven. Zungenbein. Kehlkopf. Luftröhre. Schilddrüse. Schlundkopf. Speiseröhre.

Am vordern Theil des Halses liegen die Luft- und Speiseröhre, die Carotis und Vena jugularis, der N. vagus, phrenicus und sympathicus, der M. sternocleidomastoideus und die Muskel des Zungenbeins, endlich die Kropfdrüse; seitlich in der untern Partie des Halses befindet sich der Plexus für die Armnerven und die dem Arm angehörenden Gefässstämme.

Man kann die vorn am Hals gelegenen Theile in sieben Schichten eintheilen.

1) M. platysmamyoides (hinter ihm die Vena jugularis externa).

2) M. sternocleidomastoideus und die ihn überziehende Fascie.

3) Die Muskel, die von der Zungenbeingegend nach oben und unten hin gehen, Digastricus, Stylohyoideus, Mylohyoideus, Sternohyoideus, Omohyoideus u. s. w. nebst ihrer Fascie.

4) Kropfdrüse und Thymus. (Gefässe der Kropfdrüse).

5) Zungenbein, Kehlkopf, Luftröhre, seitlich die Nerven und Gefässe.

zieht sich neben dem M. styloglossus, ziemlich oberflächlich unter der Schleimhaut liegend, gegen die Zungenspitze hin. Bei manchen Individuen kann man ihn durch die Schleimhaut durchscheinen sehen. Um ihn für eine Resection [1] bloszulegen, genügt ein seichter Schnitt, wie er Fig. 17 abgebildet ist. Die Operation ist zumal bei Personen, die keinen grossen Mund haben, leichter, wenn man die Wange bis zum aufsteigenden Kieferast spaltet.

Der N. hypoglossus (Fig. 21. 25) verlauft am Hals über die Carotis facialis hin, er zieht sich parallel der A. lingualis zum Hyoglossus, geht aber nicht hinter den Hyoglossus wie die Arterie, sondern vor diesem Muskel hin gegen den Genioglossus etc. Bei den Unterbindungen der Carotis facialis oder der A. lingualis, ebenso bei grossen Unterkiefer-Resectionen oder Halsdrüsenexstirpationen muss man diesen Nerv zu erkennen und seine Verletzung zu vermeiden wissen.

Der Ductus Whartonianus tritt zwischen M. mylohyoideus und Genioglossus in die Mundhöhle herein und mündet sich auf der Caruncula des Zungenbändchens. Seitlich liegen die beiden Sublingualdrüsen, deren Gänge an derselben Stelle ausmünden.

Der alte Versuch, die sogenannten Ranula-Geschwülste aus einer Ausdehnung des Speichelgangs zu erklären, war ebensowenig berechtigt, wie der spätere Erklärungsversuch (von Fleischmann) sie aus einem Schleimbeutel des Genioglossus abzuleiten. Die meisten Ranula-Geschwülste sind offenbar angeborene Cysten [2].

---

1 Die Operation der Zungenneuralgie ist zuerst von mir im Jahr 1853 ausgeführt worden. Seither wurden manche analoge Fälle in den Zeitschriften veröffentlicht.

2 Nach einer von mir aufgestellten Hypothese wären es Kiemengang-Cysten. (Vgl. Anat. Chir. 3. Auflage S. 70.)

6) Die Speiseröhre.

7) Die von den Wirbeln herkommende Musculatur, Rectus capitis, Longus colli, Scalenus anticus, ferner die Cervicalnerven nebst dem Plexus brachialis und dem N. phrenicus.

Fig. 18.

Fig. 19.

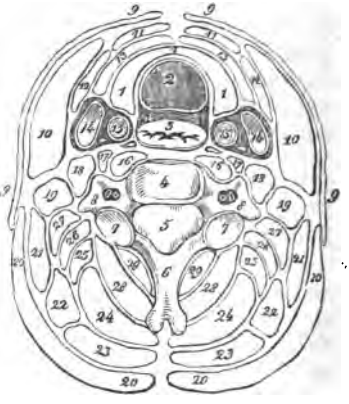

1. Kropfdrüse. 2. Luftröhre. 3. Speiseröhre. 4. Wirbelkörper. 5. Wirbelkanal. 6. Dornfortsatz. 7. Wirbelgelenkfläche. 8. Querfortsatz mit der Wirbelarterie und Vene. 9. Platysmamyoides. 10. Sternocleidomastoideus. 11. Sternohyoideus. 12. Omohyoideus. 13. Sternothyreoideus. 14. Vena jugularis. 15. Carotis, zwischen beiden letzteren der Vagus; hinten von der Carotis der Sympathicus. 16. Longus colli. 17. Rectus anticus. 18. Scaleus anticus. 19. Scalenus posticus. 20. Cucullaris. 21. Levator anguli scapulae. 22. Splenius colli. 23. Splenius capitis. 24. Complexus. 25. Trachelomastoideus. 26. Transversus colli. 27. Cervicalis ascendens. 28. Semispinalis colli. 29. Multifidus spinae.

Muskel am Hals.

Der bedeutendste der Halsmuskel ist der Sternocleidomastoideus, der von der Occipitalgegend her an der vorderen Seite des Halses schief herablauft und dessen Lage bei den meisten am Hals vorkommenden Operationen genau berücksichtigt werden muss. Der obere Theil dieses Muskels wird vom accessorius durch-

bohrt, vorn geht über ihn die Vena jugularis externa weg, und etwas höher der Nervus auricularis magnus, welcher sich von hinten (vom dritten Cervicalnerv) her nach vorn und oben hinaufschlägt (Fig. 23). Der Sternocleidomastoideus ist zum Theil bedeckt von dem Hautmuskel des Halses, dem Platysmamyoides; es liegen hinter ihm die meisten Gefässe und Nerven; will man die Carotis unterbinden, so muss man seinen innern Rand bei Seite ziehen; soll die Subclavia unterbunden werden, so hat man sie unten an seinem äusseren Rand aufzusuchen. Will man eine dieser beiden Arterien tief unten aufsuchen, so muss der eine oder andere Kopf des Sternocleidomastoideus durchschnitten werden. — Einige haben den Rath gegeben, dass man zwischen den beiden Köpfen des Muskels eindringen soll, um den unteren Theil der Carotis oder der Speiseröhre bloszulegen. Der Raum ist aber allzuklein, als dass man hier sicher operiren könnte. — Zuweilen erzeugt der Sternocleidomastoideus eine Verkrümmung, das Caput obstipum, und es muss dann sein unteres Ende, öfters nur der innere Kopf, subcutan durchschnitten werden. Diese Operation ist nicht so gefährlich als sie auf den ersten Blick aussieht; eine Verletzung der Jugularis externa ist wohl das Einzige, was bei vorsichtigem Operiren dennoch passiren kann; die grossen Gefässe sind in dieser Gegend durch eine Muskelschichte, Sternothyreoideus, Sternohyoideus, Scalenus anticus von dem Sternocleidomastoideus getrennt. Man macht den Schnitt etwa einen Finger breit über dem Brustbein.

Hinter dem Sternocleidomastoideus liegen in einer zweiten Muskelschichte der Sternohyoideus, Hyothyreoideus und Sternothyreoideus, und der Omohyoideus. Oben erstreckt sich der Digastricus hinter dem Sternocleidomastoideus hin. Die beiden Sternohyoidei grenzen in der Mittellinie nahe zusammen, öfters stehen sie aber auch etwas mehr von einander ab und sind nur durch ihre Fascie mit einander in Verbindung. Neben ihnen und hinter ihrem äusseren Theil liegen die Sternothyreoidei, und noch weiter nach aussen die Omohyoidei. Diese drei Muskel bedecken mit einander den seitlichen Theil

der Kropfdrüse. Ein kleiner Muskelbündel, Levator glandulae thyreoideae findet sich öfters in ber Nähe der Mittellinie neben dem Sternohyoideus. Um die Carotis unten bloszulegen, muss der Sternothyreoideus zur Seite geschoben werden; will man sie in der Mitte des Halses aufsuchen, so findet man unterwegs den Omohyoideus, der sich mit der Carotis kreuzt (vgl. Fig 20). Der untere Theil des Omohyoideus liegt in der Nähe der Schnittlinie, welche man bei Unterbindung der Subclavia einzuhalten hat.

Die oberste Musculutur am Hals zwischen dem Kiefer und dem Zungenbein ist nicht von besonderer Bedeutung für die Chirurgie. In der Nähe der Mittellinie liegen hier fünf Muskel übereinander: der Digastricus, Mylohyoideus, Geniohyoideus, Hyoglossus und Genioglossus; seitlich befinden sich der lange Kopf des Digastricus und der Stylohyoideus. Zwischen diesen letzteren und dem Kiefer ist die Unterkiefer-Speicheldrüse gelegen. Neben der Sehne des Digastricus nach unten trifft man die A. lingualis und den Nervus hypoglossus; hinter dem Stylohyoideus liegt der Nervus lingualis.

Der tiefste unter den Muskeln der vorderen Halsgegend ist der Scalenus anticus; seine Stellung ist wichtig bei der Unterbindung der Subclavia, die man ganz in der Nähe seiner unteren Insertion an das Tuberculum der ersten Rippe aufzusuchen hat. Vorn über den Scalenus zieht sich schief nach innen und unten der Nervus phrenicus hin, und vor dem untersten Theil des Scalenus liegt quer herüber die Vena subclavia, während die Arteria subclavia hinter demselben Muskel, in der Spalte zwischen dem Scalenus anticus und medius, nebst dem Plexus brachialis vortritt.

Fascien am Hals.

Man unterscheidet eine oberflächliche und eine tiefere Halsfascie. Die erstere hüllt den Sternocleidomastoideus ein, und heftet sich, wie dieser Muskel, an die vordere Seite des Brustbeins und Schlüsselbeins. Die zweite umhüllt und befestigt die Muskel, die vom Zungenbein und

Kehlkopf herabkommen, und inserirt sich nebst diesen Muskeln am hintern Rand des Manubrium sterni und hinter dem Schlüsselbeingelenk. Von dieser letzteren Fascie wird auch der Gefässbündel der Carotis und Jugularis interna nebst dem N. vagus eingeschlossen. Seitlich schliesst sie dem M. omohyoideus sich an, der sie auch wohl zu spannen vermag. An ihrem unteren Theile ist die tiefe Halsfascie stärker entwickelt, sie hat hier die Aufgabe, den Brustraum, soweit seine Apertur zwischen den vorderen Rippenhaltern noch offen steht, zu schliessen und die tiefen Halsvenen vor Luftdruck zu schützen.

Wenn die tiefe Halsfascie geöffnet wird, besonders an ihrem unteren Theil, z. B. unterhalb der Kropfdrüse beim Luftröhrenschnitt, so sieht man die Luft durch den Inspirationsdruck in das tiefe Halszellgewebe (und von hier ins Mediastinum) dringen und dasselbe emphysematös auftreiben. Die Operation und die Erkennung der Theile wird zuweilen hiedurch erschwert.

Bei Abscessen hinter der tiefen Halsfascie ist Versenkung nach der Brusthöhle zu besorgen. Die Abscesse, welche vor der Luftröhre liegen, können besonders ins vordere Mediastinum sich senken, die zur Seite der Speiseröhre auftretenden Eitersenkungen lassen vorzugsweise eine Versenkung gegen die Spitzen der Pleura-Säcke, mit Perforation der letzteren, befürchten. Es ist auf diese Art schon mancher Todesfall vorgekommen, welchem durch einen rechtzeitigen Einschnitt in die tiefe Fascie hätte vorgebeugt werden können.

Die Nackenmuskel besitzen eine bedeutend stärkere Umhüllung als die des Halses; wo die Halsfascie in die der Nackenmuskel übergeht, wird sie beträchtlich verstärkt.

Man darf sich die Hals-Fascien nicht als lauter starke und überall sehr deutlich entwickelte aponeurotische Schichten vorstellen; es sind zum Theil nur dünne Umhüllungen der Muskel, und fibrös-zellige Befestigungsfasern für die übrigen am Hals gelegenen Organe [1].

1 Die Beschreibungen mancher Anatomen erscheinen etwas gezwungen, sofern man diese Fascien als vollständige und ununterbrochene, an

Arterien am Hals.

Zwei grosse Arterienstämme liegen am Hals, die Carotis communis mit ihrer Theilung in die Cerebralis und Facialis, letztere mit ihren acht Aesten (thyreoidea superior, lingualis, maxillaris externa, pharyngea, occipitalis, auricularis, temporalis, maxillaris interna), und die Subclavia, welche neun Seitenäste abgibt (vertebralis, thyreoidea inferior, cervicalis ascendens, cerv. profunda, cerv. superficiales, transversa colli, transversa scapulae, intercostalis prima, mammaria interna). Letztere gehören freilich nur zu einem kleinen Theil der Halsgegend an. Die Anonyma ist ebenfalls zum Theil noch in die Halsgegend zu rechnen.

Die Carotis tritt bedeckt vom inneren Kopf des Sternocleidomastoideus und vom Sternothyreoideus aus der Brusthöhle herauf, nach innen liegt die Luftröhre nebst der Kropfdrüse, nach aussen die Vena jugularis interna; der Nervus vagus liegt ebenfalls nach aussen, am untern Theil etwas weiter vorn, am obern mehr nach hinten. Die linke Carotis liegt unten etwas tiefer als die rechte, sie hat unten neben sich den Bogen des Ductus thoracicus, der gegen den Winkel der Vena jugularis und subclavia hinablauft.

Gegen die Mitte des Halses hin, an der gewöhnlichen Unterbindungsstelle, lauft der M. omohyoideus schief über die Carotis weg, und der N. hypoglossus descendens geht unmittelbar der Länge nach über sie hin, der Vagus liegt etwas mehr hinten, die Vena jugularis, wenn sie gross oder stark gefüllt ist, deckt die Arterie von aussen her theilweise zu. Der Stamm des Sympathicus liegt weiter hinten und ist durch eine Zellgewebsschichte von der Arterie getrennt. Eine ziemlich deutliche Zellscheide

---

einzelnen Stellen dann wieder verdoppelte Membranen oder Blätter darzustellen sucht; die Natur bindet sich eben nicht an diese, freilich für die geordnete Beschreibung sehr bequeme Idee einer fortlaufenden Membran, sondern sie schafft diese fibrocellulösen Umhüllungen und Verbindungen, so wie sie dieselben für die Muskel, Gefässe u. s. w. braucht. Man kann auf solche künstliche Beschreibungen und Abtheilungen der Fascien das berühmte Wort von Bichat anwenden: l'anatomie n'est pas telle, qu'on l'enseigne dans les écoles.

umfasst den ganzen Gefässbündel, aus Arterie, Vene und N. Vagus bestehend. — Man kann die Carotis bei gerader Stellung des Kopfs gegen die Querfortsätze der Halswirbel andrücken, ein Fortsatz am sechsten Wirbel, Tuberculum carotideum genannt, entspricht nahezu der Linie, in welcher die Carotis liegt.

Fig. 20.

Die Carotis am innern Rande des Sternocleidomastoideus blosgelegt. Ueber sie hin geht der Omohyoideus und der N. hypoglossus descendens.

In der Gegend des Kehlkopfs findet die Theilung der Carotis in ihre zwei Hauptäste statt; die Carotis cerebralis wendet sich mehr in die Tiefe, so dass sie hinter die Carotis facialis zu liegen kommt. Man erkennt sie an dem sie begleitenden N. vagus. Die Facialis theilt sich sogleich in ihre Aeste, von denen die Thyreoidea und Lingualis am weitesten nach unten gelegen sind

und eigentlich allein noch zur Halsgegend gerechnet werden können. (Die anderen Aeste sind bei Betrachtung der am Kopf gelegenen Theile abgehandelt).

Die Unterbindung der Carotis facialis ist dadurch erschwert, dass der Stamm sich sogleich verästelt; man kann genöthigt sein die Ligatur oberhalb der ersten Aeste anzulegen. Am obersten Theil der Carotis facialis trifft man den hinteren Bauch des M. digastricus und den Stamm des N. hypoglossus, welche mit der Ader sich kreuzen. Noch weiter oben verbirgt sich das Ende der Carotis hinter der Ohrspeicheldrüse. Grosse Venen-Anastomosen von der Vena facialis (vgl. Fig. 25), welche die Arterie zudecken, können hier die Bloslegung sehr erheblich erschweren.

Die Thyreoidea superior entspringt in der Höhe des Zungenbeins, zieht sich, einen kleinen Bogen nach vorn beschreibend, zur Seite des Kehlkopfs herab und tritt dann hinter dem Omohyoideus und Sternohyoideus zur Schilddrüse hin. Durch einen Schnitt zwischen dem Sternocleidomastoideus und dem Kehlkopf wird die Arterie blosgelegt. Von der A. thyreoidea superior entspringt die Cricothyreoidea, welche bei einer Laryngotomie unter das Messer kommen kann.

Die Art. lingualis lauft am grossen Horn des Zungenbeins hin und geht hinter dem M. hyoglossus, zwischen ihm und dem Constrictor pharyngis, in die Zunge hinein. Zwei Linien über dem grossen Horn des Zungenbeins, neben dem kleinen Horn, unterhalb der Sehne des Digastricus und des Nervus hypoglossus (der übrigens auch über sie herlaufen kann), findet man die A. lingualis, um sie zu unterbinden. Man kann, um sie besser zu treffen, genöthigt sein, einige Fasern des M. hyoglossus zu trennen. Den Hautschnitt macht man am einfachsten parallel mit dem Horn des Zungenbeins. Die Vena facialis posterior muss zur Seite gezogen werden. Da die Ader fast keine Variationen zeigt, sondern immer an ihrer Stelle zu finden ist, so kann die Unterbindung dieser Ader zu den ganz sichern Operationen

Fig. 21.

Zungenbeingegend von der Seite her blosgelegt, Platysma, Lymphdrüsen und Fascie weggenommen. Man erkennt die Vena facialis, nach vorne die Unterkiefer- nach hinten die Ohrspeicheldrüse. Der N. hypoglossus geht über die Carotis facialis weg und vor dem M. hyoglossus hin. Die A. lingualis tritt von oben her hinter den M. hyoglossus, man sieht (vermöge eines Fensterschnitts) den Verlauf derselben hinter dem Hyoglossus.

gerechnet werden. Es ist nur nothwendig, dass der Operateur das Schema der Theile wie Fig. 22 es zeigt, richtig im Gedächtniss habe. In dem Winkel, welchen der Stylohyoideus und Digastricus (2) mit dem Zungenbein (1) machen, liegt der Hyoglossus (3), hinter dem letztern trifft man unfehlbar die Arteria lingualis.

Fig. 22.

Die Subclavia verästelt sich, mit verschiedenen individuellen Abweichungen, nach drei Hauptrichtungen hin. Nach oben schickt sie die Vertebralis, die Cervicalis ascendens, die Thyreoidea inferior; nach unten die Mammaria interna und Intercostalis prima; nach aussen die Cervicalis profunda, Transversa scapulae und Transversa colli. Die Verästlung findet vorzugsweise in der Mitte des Bogens der Arterie statt und der ausserhalb des M. scalenus gelegene Theil der Arterie ist gewöhnlich von Aesten frei.

Der Ursprung der beiden Subclaviae ist ziemlich verschieden, sofern die rechte höher oben aus der Anonyma, die linke tiefer aus dem Aortabogen selbst hervorkommt. Beide beschreiben einen Bogen hinter dem Scalenus anticus; an der innern Seite des Scalenus kommt der Bogen herauf, an der äussern geht er wieder herab über die erste Rippe hin (Fig. 34). Die Vena subclavia liegt nach vorne, sie ist durch den Scalenus von der Arterie getrennt. Die Theile, welche über die Subclavia herlaufen oder sie bedecken, sind: der Sternocleidomastoideus und die Vena jugularis externa, hinter dem Sternocleidomastoideus die tiefere Halsfascie, welche mit dem M. omohyoideus verwachsen ist; sodann die Vena subclavia und der Scalenus anticus; innen am Scalenus der N. phrenicus. Der N. vagus lauft vorn über die Subclavia an ihrem Ursprung her und schickt auf der rechten Seite den Recurrens um sie herum. Links tritt der Vagus auf die vordere Seite des aus der Brust aufsteigenden Theils der Subclavia. Weiter aussen biegt sich auf der linken Seite der Ductus thoracicus von hinten und oben her zur vorn gelegenen Vena subclavia herüber. Die Arteria transversa scapulae und die transversa colli liegen etwas vor und über der Subclavia, aus welcher sie gewöhnlich hinter dem Scalenus entspringen. Nach hinten und unten befindet sich die Pleurahöhle, nach aussen und oben der Plexus brachialis. Die vielen Zweige, welche die Subclavia in ihrem ganzen Verlauf abgibt, machen ihre Unterbindung schwierig und gefährlich; es kommt häufig zu Nachblutungen, indem sich wegen der Nähe starker Aeste an der Unterbindungsstelle kein rechter Blutpfropf

bildet; [1] die Menge der Anastomosen erleichtert auch eine Nachblutung aus dem untern Ende, welche letztere man öfters beobachtet hat.

Die Stelle, wo man die Subclavia gewöhnlich unter-

Fig. 23.

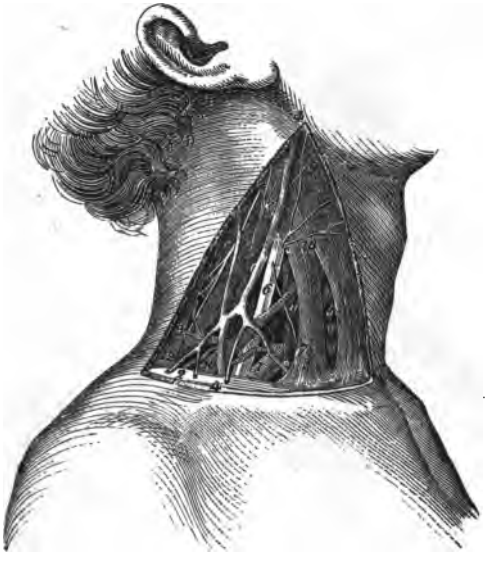

Die Theile der seitlichen Halsgegend, durch Wegnahme der Haut, des Platysmamyoides und der Fascien, blosgelegt. 1. A. subclavia. 2. A. transversa scapulae. 3. Transversa colli. 4. Vena jugularis externa. 5. V. jugularis interna. 6. Armnerven. 7. N. phrenicus, wie er hinter den M. cleidomastoideus tritt. 8. N. accessorius. 9. Auricularis magnus, der zweite Nerv ist der Cervicalis superficialis. 10. M. omohyoideus. 11. M. scalenus. 12. M. cucullaris. 13. M. sternocleidomastoideus.

1 Diess ist wenigstens die von den meisten Autoren getheilte Ansicht. Mir ist es wahrscheinlich, dass die Spannung der Ader, das hiedurch bedingte Auseinandertreten ihrer Enden, das hauptsächliche Moment für die Nachblutungen ausmache. Die Subclavia ist wohl von allen Adern, die man unterbindet, die am meisten gespannte, daher auch die, welche am häufigsten Nachblutungen macht.

bindet, ist der Raum zwischen dem Sternocleidomastoideus und Cucullaris; man dringt zwischen dem Schlüsselbein und dem M. omohyoideus auf die Arterie ein, die hier an einer kleinen Stelle von keinen andern Weichtheilen als von der Haut und Fascia colli nebst einigem Fett bedeckt

Fig. 24.

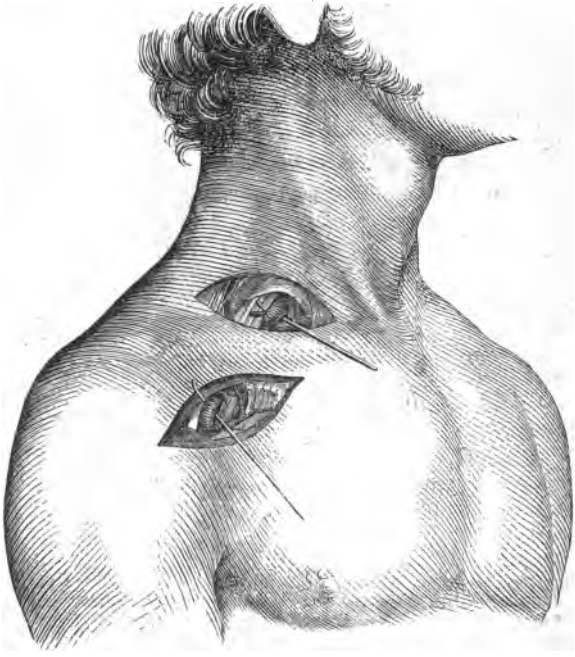

Die Arteria subclavia an der Unterbindungsstelle oberhalb und unterhalb des Schlüsselbeins. Innen der Cleidomastoideus und der zwischen Arterie und Vene durchlaufende Scalenus. Nach aussen die Armnerven und der M. omohyoideus, weiter aussen die Vena jug. ext. und die Clavicular-Nerven. Oben von der Arterie sieht man die Fascia cervicalis aufgeschnitten. Unter dem Schlüsselbein ist der Pectoralis major durchschnitten; man sieht den Pect. minor und die Arterie mitten zwischen Vene und Nerv.

ist. Den Omohyoideus sowie die Vena jugularis externa muss man nach aussen ziehen, um Platz zu bekommen. Mittelst des Scalenus und des Tuberculums der ersten Rippe orientirt man sich; hart an dem letzteren Tuberculum liegt die Arterie. Fehlt es an Raum, so kann der Cleidomastoideus eingeschnitten werden, oder man macht einen T-Schnitt, je nach Bedürfniss.

Durch starke Anfüllung der Venen oder anomalen Verlauf derselben über der Arterie kann die Unterbindung der Subclavia sehr erschwert werden. Je kurzhalsiger und dicker das Subjekt, je weniger das Schlüsselbein sich nebst der Schulter nach unten verschieben lässt, desto mehr häuft sich die Schwierigkeit. Wollte man aber die Arterie noch weiter innen, hinter dem Scalenus, oder gar an ihrem aufsteigenden Theil innerhalb des Scalenus unterbinden, so müsste man sich auf die grössten, fast unüberwindlichen Schwierigkeiten der Bloslegung oder sichern Isolirung der Arterie gefasst machen. Die Arterie liegt hier schon ziemlich tief, und zwar links noch tiefer als rechts, hinter dem Sternocleidomastoideus, Scalenus, Sternothyreoideus und Sternohyoideus, sie gibt viele starke Aeste ab, die nebst ihren Venen verletzt werden können; es liegen eine Menge Theile, z. B. Vagus, Phrenicus, Recurrens, das letzte Hals-Ganglion vom Sympathicus, Ductus thoracicus, die Pleura sehr nahe beisammen, zwischen denen man die Arterie suchen müsste. Da man wegen der Tiefe und Enge des Raums sowie auch wegen des Blutens die Arterie nicht sehen könnte, so müsste man nur mittelst des Gefühls sich orientiren und so die Nadel herumführen. Man wäre dann in der grössten Gefahr, andere Theile mit in die Ligatur zu nehmen.

Die Anonyma kommt hinter dem Brustbein, zwischen der Vena anonyma und der Luftröhre herauf, ihre Endigung am Hals ist vom rechten Sternomastoideus, Sternohyoideus und Sternothyreoideus bedeckt. Nach kurzem, nur einen Zoll langem Verlauf spaltet sie sich in ihre beiden Aeste. Ihre Unterbindung wagt jetzt Niemand mehr. Man müsste sie von der innern Seite der Carotis aus aufsuchen und sorgfältig mit der Fin-

gerspitze von den umgebenden Theilen (vorn Vena anonyma, hinten und aussen Pleura, hinten und innen Luftröhre) isoliren.

Venen am Hals.

Die Jugularis anterior s. Mediana colli kann beim Luftröhrenschnitt unter das Messer fallen. Dieselbe liegt fast unmittelbar unter der Haut. Ihre Variationen sind sehr mannigfach; öfters trifft man sie doppelt, meist mit kurzer Quer-Anastomose, oder sie gabelt sich in der Mitte des Halses gegen die Hörner des Zungenbeins hin. Eine Anastomose mit der in den Kehlkopf eindringenden V. cricothyreoidea fehlt wohl fast nie. — Die Jugularis externa (Fig. 23. 25) lauft von der Gegend des Kieferwinkels zum äusseren Rand des Cleidomastoideus; man trifft sie mitten auf dem Sternocleidomastoideus, bedeckt von der Haut und dem Platysma. In der Nähe des Schlüsselbeins, nach aussen vom Cleidomastoideus, geht sie durch die Halsfascien durch und senkt sich in die Tiefe, um mit der Vena subclavia oder Jugularis interna zusammen zu münden.

Die Jugularis interna liegt nach aussen von Carotis und N. vagus; wenn sie stark gefüllt ist, so deckt sie die Carotis zum Theil und man muss sie oben comprimiren, um die Arterie recht zu sehen. Der obere Theil der Jugularis interna, mit seinen Verzweigungen und Anastomosen (Fig. 25) bedeckt die Carotisäste, der Hauptast, welcher das Hirnblut enthält, kommt neben der Carotis cerebralis vom Foramen jugulare her. — Die V. subclavia liegt hart am Schlüsselbein, getrennt von der Arterie durch den Scalenus. An ihrem inneren Ende mündet sich links der Ductus thoracicus ein. Die Vereinigungsstelle der Subclavia mit der Jugularis interna befindet sich gerade hinter dem Schlüsselbeingelenk. — Die Schilddrüse hat vorn eine eigene stärkere Vene, Vena thyreoidea ima, (Fig. 29) öfters sind es mehrere Stämme, welche in der Mitte hinablaufen; die vorderen Schilddrüsenvenen sind von Wichtigkeit bei der Tracheotomie; man hat sich vor

ihrer Verletzung sehr zu hüten, damit nicht eine Blutung in die Trachea hinein erfolge. — Alle grossen Halsvenen, besonders aber die nahe am Thorax gelegenen, können bei einer Verletzung der Gefahr des Lufteindringens während der Inspiration ausgesetzt sein. Die Gefahr tritt besonders dann ein, wenn eine mit der Aponeurose verwachsene Vene angezogen und dadurch ihr Lumen offen erhalten wird.

Nerven der Halsgegend.

Der Vagus lauft mitten zwischen Carotis und Vena jugularis, anfangs etwas mehr nach hinten, unten mehr nach vorn gelegen, zur Brusthöhle herab. Am obersten Theil des Halses schickt er den N. laryngeus superior hinter der Arteria thyreoidea hin zur Hinterseite des Larynx; unten angekommen sendet er den Laryngeus recurrens, um den Aortenbogen und die rechte Subclavia herum, hinter dem M. sternothyreoideus und der Kropfdrüse, seitlich von der Luftröhre zum Kehlkopf hinauf.

Der N. hypoglossus lauft unterhalb der Ohrgegend über die Carotis weg zum grossen Horn des Zungenbeins, sein absteigender Ast zieht sich gerade vor der Carotis herunter, um theils die Zungenbeinmuskel zu versorgen, theils eine Schlinge mit dem zweiten Cervicalnerven zu bilden.

Der Accessorius (Fig. 23. 8) liegt am Anfang hinter der Jugularis interna und dem Sternocleidomastoideus, er durchbohrt den Sternocleidomastoideus oder geht hart hinter ihm hin nach aussen und hinten, und wendet sich von hier schief nach unten über den Levator scapulae hin zum M. cucullaris. Er gehört eigentlich mehr zur Nackengegend als zur vorderen Halsgegend.

Der Sympathicus endlich, der an seinem Halstheil zwei bis drei Ganglienanschwellungen bildet, befindet sich hinter den Halsgefässen, zwischen diesen und der vorderen Muskulatur der Wirbelsäule, getrennt von den grossen Gefässen durch einiges Zellgewebe.

Die oberen Cervicalnerven gehören mehr der Nackengegend, als der vorderen Halsgegend an. Einige

vordere Zweige laufen mehr nach oben, wie der Auricularis magnus, andere ziehen sich gegen das Schlüsselbein herab, die Supraclaviculares. (Fig. 23.)

Fig. 25.

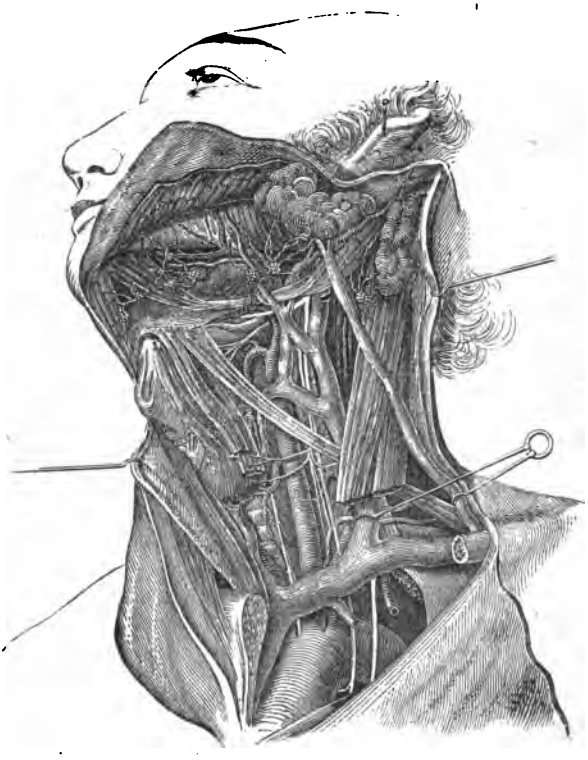

Der Phrenicus, (Fig. 23. 7) vom dritten bis siebenten Halsnerven seine Wurzeln empfangend, steigt schief herab über den M. scalenus anticus, am unteren Ende des Scalenus tritt er an dessen inneren Rand nach

Fig. 26.

1, Platysmamyoides. 2. 2. Parotis, in zwei Theile getheilt. 3. Unterkiefer. 4. Art. maxillaris. 5. A. auricularis posterior. 6. Unterkieferspeicheldrüse. 7. 7. M. digastricus. 8. Stylohyoideus. 9. 9. Zungenbein u. Zungenbeinhorn. 10. A. lingualis. 11. N. hypoglossus descendens. 12. Vena jugularis externa. 13. Sternocleidomastoideus. 14. Omohyoideus. 15. Hyothyreoideus. 16. Sternohyoideus. 17. Sternothyreoideus. 18. Kehlkopf. 19. Kropfdrüse. 20. V. jugularis interna. 21. Vena subclavia. 22. V. thyreoidea superior. 23. Carotis. 24. Carotis interna. 25. A. thyreoidea superior. 26. A. cricothyreoidea. 27. A. thyreoidea inferior. 28. Subclavia. 29. Anonyma. 30. Transversa colli. 31. Transversa scapulae. 32. Ductus thoracicus. 33. A. mammaria interna. 34. Luftröhre. 35. Speiseröhre. 36. Schlüsselbein. 37. Erste Rippe. 38. Brustbein. 39. Aorta. 40. Vena anonyma. 41. Verbindungsschlinge des N. hypoglossus descendens. 42. N. vagus. 43. Recurrens. 44. Sympathicus. 45. Phrenicus.

hinten, um zwischen Arteria und Vena subclavia durch in die Brusthöhle zu gelangen.

Der Plexus brachialis (Fig. 23. 24) setzt sich aus den vier unteren Halsnerven und dem ersten Brustnerven zusammen; er liegt hinter dem M. scalenus anticus, ausser und über der A. subclavia, vor und auf dem Scalenus medius. Eine Anzahl kleinerer Nervenstämme geht noch in der Halsgegend von ihm ab, die Nervi suprascapulares und subscapulares, thoracici anteriores und posteriores; sie versorgen die Haut und die Muskel der Schlüsselbein- und Schulterblatt-Gegend.

Zungenbein. Kehlkopf. Luftröhre.

Das Zungenbein gehört noch halb zur Kiefergegend; es ist so gelagert, dass es beim Oeffnen des Mundes oder beim Nachhintentreten der Zunge, z. B. beim Schlucken, sich hinter dem Kiefer verbirgt. Es steht durch den Digastricus, Mylohyoideus und Geniohyoideus mit dem Kiefer, durch den Stylohyoideus und das Lig. stylohyoideum mit dem Processus styloideus, durch den Hyoglossus mit der Zunge, durch den Hyopharyngeus mit dem Schlundkopf, durch den Hyothyreoideus und das Lig. hyothyreoideum mit dem Kehlkopf, durch den Sternohyoideus mit dem Brustbein und durch den Omohyoideus mit dem Schulterblatt in Verbindung. — Man unterscheidet am Zungenbein den Körper und die durch ein Gelenk mit ihm verbundenen beiden Seitenfortsätze oder Hörner; am oberen Rand, da wo der Körper und die beiden Seitenfortsätze aneinanderstossen, geht ein kleiner Fortsatz ab, der das kleine Horn genannt wird. Es ist dies die Stelle, wo die Arteria lingualis zwischen Hyoglossus und Hyopharyngeus hineintritt. — Im Alter verknöchern die Theile des Zungenbeins zu einem Stück; es ist dann ein Bruch des Zungenbeins durch Zusammendrücken gar wohl möglich.

Der Kehlkopf setzt sich zusammen aus dem Schildknorpel, dem Kehldeckel, dem Ringknorpel und den Giesskannenknorpeln; alle diese Theile sind durch kleine

Ligamente, durch viele kleine Muskeln und durch die das Innere überkleidende Schleimhaut nebst ihren Falten mit einander verbunden. Nach oben ist der Kehlkopf an das Zungenbein befestigt durch das Ligamentum hyothyreoideum medium und laterale, nach unten setzt er sich in die Luftröhre fort, hinten hilft er die Wandung des Schlundkopfs bilden, in welchen der dicke Theil des Ringknorpels und die Giesskannenknorpel mit ihren hinteren Flächen hineinragen.

Vorn am oberen Rand des Kehlkopfs, in dem mittleren Ausschnitt des Schildknorpels, liegt ein Schleimbeutel, der die Verschiebungen des Ligamentum hyothyreoideum medium erleichtert. Man will schon die Wassersucht dieses Schleimbeutels beobachtet haben.

Man unterscheidet im Kehlkopf eine obere, eine falsche und eine wahre Stimmritze. Alle drei können mit dem Kehlkopfspiegel gesehen werden. In chirurgischer Beziehung ist besonders die obere, die Respirations-Ritze, als Sitz des Oedema glottidis, von grosser Wichtigkeit. Dieselbe besteht im Wesentlichen aus einer Schleimhautfalte, welche von den Giessknorpeln zum Kehldeckel verlauft, Ligamentum aryepiglotticum. Am hinteren Rand sind die Santorin'schen und Wrisberg'schen Knorpelchen in diese Falte aufgenommen, ausserdem enthält sie elastische und muskuläre Fasern. (M. aryepiglotticus).

Die wahre Stimmritze enthält die Stimmbänder, Lig. thyreoarytänoidea, seitlich sind die Muskelfasern, die zu ihrer Spannung dienen. Ueber der wahren Stimmritze bildet die Kehlkopfschleimhaut eine taschenförmige Bucht, der Morgagnische Ventrikel genannt; die Schleimhautfalte, welche am Rand dieser Bucht sich befindet, hat man falsche Stimmritze genannt.

Wenn man den Kehlkopf nebst den Stiel des Kehldeckels und der Luftröhre in der Medianlinie spaltet und die beiden Theile des Schildknorpels auseinanderhält, so bekommt man einen sehr freien Einblick in die Höhle des Kehlkopfs, wie Fig. 27 zeigt. Für die Exstirpation von Polypen des Kehlkopfs kann ein solcher Längenschnitt benützt werden. — Bei manchen verunglückten Selbstmordversuchen, wenn der oberste Theil des Schild-

knorpels oder der Stiel des Kehldeckels quer durchschnitten wird, bekommt man ebenfalls einen Einblick in die Höhle des Kehlkopfs. Der Versuch, einen Kehlkopfstumor durch den Querschnitt unterhalb des Zungenbeins zu operiren, wird, da keine erheblichen Gefässe im Weg sind, wohl in manchen Fällen den Vorzug verdienen.

Fig. 27.

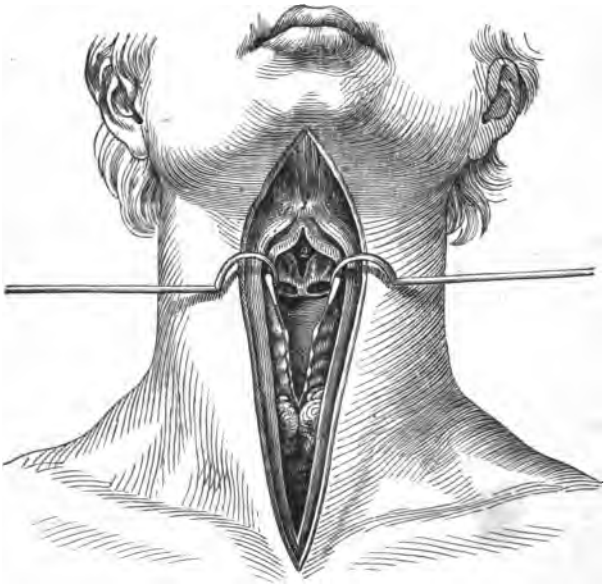

1. Zungenbein. 2. Hintere Schlundwand (durch den Kehlkopf durch gesehen). 3. Hintere Luftröhrenwand. 4. Kropfdrüse.

Unterhalb des Schildknorpels, zwischen ihm und der vorderen Partie des Ringknorpels befindet sich das Lig. cricothyreoideum; es ist dies die Stelle, wo man am einfachsten und kürzesten in die Luftwege eindringen kann.

Die Oeffnung ist aber von variabler Grösse; sie ist beim Kind und beim Weib relativ kleiner; sie verengt sich etwas bei den Bewegungen des Kehlkopfs; sie wird auch oben von der quer herüberlaufenden Arteria circothyreoidea durchkreuzt.

Die Luftröhre nebst dem Kehlkopf ist vorn zum grossen Theil durch Muskulatur bedeckt, nur oben in der Mittellinie ist eine freie Stelle, wo der Kehlkopf und öfters auch die ersten Luftröhrenringe blos von Haut und Fascie bedeckt liegen. Die Kropfdrüse mit ihrem bald breiteren, bald dünneren Mittelstück, oder Pyramidalfortsatz (Fig. 28, 4) legt sich unmittelbar und ziemlich genau durch Zellgewebe verbunden an die Luftröhre an. Bei Kindern trifft man die Thymus mit ihrem zweispitzigen Ende in dem Raum zwischen Brustbein und Kropfdrüse. Die mittleren Venen der Kropfdrüse gehen, nach unten hinabsteigend, über die Trachea her. Oben im Raum zwischen Ringknorpel und Schildknorpel, vor dem Ligamentum cricothyreoideum, befindet sich eine kleine Arterie, der Ramus cricothyreoideus von der Thyreoidea superior (Fig. 29). Ganz unten am Hals kreuzt sich mit der Luftröhre die vor ihr weglaufende A. anonyma. Seitlich hinten liegt an der Luftröhre der N. recurrens (Fig. 25, 43); weiter aussen die Carotis, hinten die Speiseröhre.

Fig. 28.

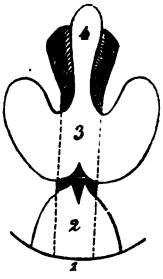

Kropfdrüse (3) mit starkem Mittelstück und stark entwickeltem Pyramidalfortsatz (4), wie ich es öfters beim Luftröhrenschnitt an Kindern angetroffen habe. Man sieht die Thymus (2) hinter dem Brustbein (1) hervortreten.

Man hat zwei Hauptstellen, um zum Zweck eines Luftröhrenschnitts auf die Trachea einzudringen: entweder unter oder über dem Isthmus der Schilddrüse. Die Stelle oberhalb ist weniger stark bedeckt, es sind weniger Venen da, sie gewährt aber meistens, zumal bei Kindern, weniger Raum zu einer grösseren Oeffnung. Unten ist gewöhnlich mehr Raum, aber es muss auch

weiter in die Tiefe geschnitten werden; man muss die Kropfdrüse nach oben und die Thymus (bei Kindern) nach unten drängen, um Platz zu erhalten. Zuweilen findet sich eine unpaare Arteria thyreoidea ima, die hier unter das Messer kommen könnte. Würde man unvorsichtig nach unten schneiden, so könnte bei manchen Individuen die Anonyma getroffen werden.

Der Raum zwischen Schild- und Ringknorpel ist zwar hinreichend, um wenigstens bei Erwachsenen eine Canüle einzulegen, aber er reicht nicht eben so gut hin, um fremde Körper zu entfernen. Ausserdem hat man hier die

Fig. 29.

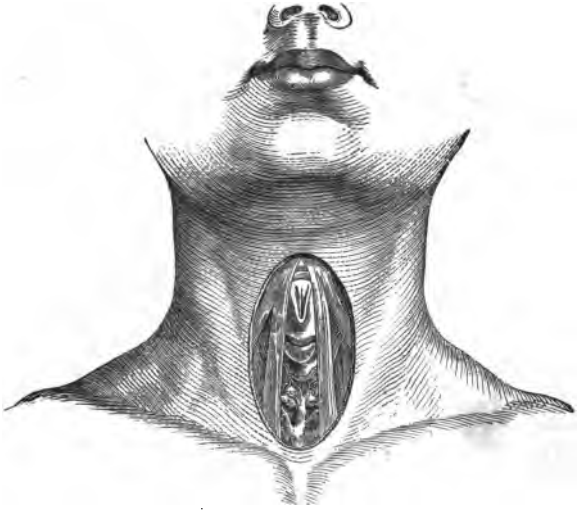

Kehlkopf und Luftröhre blosgelegt, die subcutanen Venen und die oberflächliche Halsfascie weggenommen; die Luftröhre wird bedeckt von der mittleren Schilddrüsenvene und der Schilddrüse. Am Isthmus der Schilddrüse erkennt man den Gefässbogen der beiden anastomosirenden Schilddrüsenschlagadern, am oberen Rand des Ligamentum cricothyreoideum lauft die Anastomose der A. cricothyreoidea, zu beiden Seiten die MM. sternohyoidei, sternothyreoidei u. omohyoidei; auf dem Sternothyreoideus die A. thyreoidea superior.

Arteria cricothyreoidea zu vermeiden. Die Durchschneidung des Ringknorpels gewährt bei Erwachsenen wenig Vortheil, weil die Spalte nicht auseinandergezogen werden kann, wie bei den Luftröhren-Halbringen. Bei Kindern zeigt sich der vordere Theil des Ringknorpels noch so weich und biegsam, dass er den Luftröhrenringen ganz ähnlich erscheint; es ist vielfach gebräuchlich, ihn gleich diesen Ringen bei der Tracheotomie zu spalten. Den Kehlkopf selbst in der Mittellinie zu spalten, wird man sich blos erlauben dürfen, wenn kein anderer Weg übrig ist, z. B. bei Vergrösserung der Kropfdrüse oder bei im Kehlkopf steckenden Körpern. Den Isthmus der Kropfdrüse zu durchschneiden, wird man, zumal bei gesundem Gewebe der Drüse, wohl wagen dürfen, wenn es nöthig scheint.

Um von der Mundhöhle aus mit einem Katheter in die Luftröhre einzudringen, müsste man den klappenartigen Kehldeckel umgehen, der sonst den Katheter nach hinten in die Speiseröhre hineinleitet; bei Erstickten, wo Empfindlichkeit und Hustenreiz nicht hindern, wird man um so eher den Finger zur Leitung benützen können. Wenn man die Zunge mit einer Hackenpinzette oder einer Balkenzange kräftig vorzieht, geht es auch noch leichter.

Schilddrüse.

Die Schilddrüse zeigt in ihrer Form eine Menge von Variationen; es ist wichtig, diese Variationen zu kennen, theils um der Diagnose willen, theils um beim Luftröhrenschnitt und bei andern Operationen am Hals sich zurecht zu finden. Die Form, welche man gewöhnlich als die normale darstellt, die eines flachen Hufeisens oder einer querliegenden Sanduhr, wird in einer grossen Zahl von Fällen durch andere Formen ersetzt. Zuweilen trifft man kaum einen schmalen Isthmus zwischen beiden Kropfdrüsenhälften, anderemal statt des Isthmus ein derbes Mittelstück, wieder anderemal findet sich auch der sogenannte Processus pyramidalis des Mittelstücks, welcher sich vor der Luftröhre und dem Kehlkopf und oft bis zum Zungenbein hin in mannigfacher Formation hinlegt.

Auch die Arterien und Venen der Kropfdrüse zeigen manche Verschiedenheit. Neben der Thyreoidea superior und inferior haben manche Individuen noch eine Thyreoidea ima, die gerade nach oben vom Aortenbogen aus zur Drüse hingeht. Eine oder mehrere Venen gehen fast bei jedem Menschen in derselben Richtung (vgl. Fig. 29).

Zu diesen Variationen der Form und der Gefässbildung kommen noch die nicht unbeträchtlichen Verschiedenheiten in der Lage, welche man bei der Kropfdrüse so häufig antrifft. Das einemal liegt die Drüse so hoch, dass ihr Mittelstück den Ringknorpel zudeckt, anderemal so tief, dass es hinter das Brustbein herunterragt. Bei Kindern, wo noch die Thymus am untersten Theil des Halses einen ziemlichen Raum einnimmt, liegt die Kropfdrüse verhältnissweise höher als bei Erwachsenen.

Die Verbindung der Kropfdrüse mit den umgebenden Theilen, besonders der Luftröhre, der Thymusfascie, den vordern Halsmuskeln (Sternothyreoideus und Sternohyoideus), wird durch Zellgewebe vermittelt, welches bald fester, bald lockerer angetroffen wird. Somit ist die Drüse bald leichter, bald schwieriger von den umgebenden Theilen abzulösen; ist die Verbindung mit der Luftröhre genauer, so kann der Luftröhrenschnitt, oder wenigstens seine rasche Ausführung, dadurch erschwert werden.

Der grosse Blutreichthum der Kropfdrüse macht es begreiflich, dass Verletzungen derselben sich oft mit starken Blutungen verbinden, indessen ist doch die Verletzung des normalen Drüsengewebs (beim Luftröhrenschnitt) verhältnissweise wenig gefährlich; die vielen gefährlichen Blutungen, welche man bei Kropfoperationen beobachtet hat, sind wohl der colloiden Degeneration zuzuschreiben. Die Gefässe, welche anstatt normalen Bindegewebs eine colloide Masse um sich herum haben, sind, wie leicht zu begreifen, zur spontanen wie zur künstlichen Blutstillung ungeeignet. Der Faserstoff findet kein Bindegewebe, an welchem er sich anfilzen könnte; auch die Unterbindungen oder Umstechungen haben in dem breiweichen oder brüchigweichen Gewebe keinen Halt.

Wollte man einen Kropf, trotz der bekannten Gefahren dieser Operation, exstirpiren, so müsste eine Ablösung der Kropfdrüse ohne Verletzung derselben und eine Unterbindung sämmtlicher ein- und ausgehender Gefässe vor ihrer Durchschneidung die leitende Regel sein.

Schlundkopf und Speiseröhre.

(Vergleiche Fig. 7 und 9).

Der Schlundkopf gehört halb dem Kopf, halb der Halsgegend an. Er steht mit dem Ohr durch die Tuba, mit der Nase durch die Choannen, mit dem Mund durch den Isthmus faucium, mit dem Kehlkopf durch die obere Stimmritze in Verbindung. Ueber dem Schlundkopf befindet sich die Schädelbasis; hinter ihm die Wirbelsäule nebst den vorderen Muskeln der Halswirbel und einigen kleinen Lymphdrüsen. Sein Ende befindet sich am untern Rand des Ringknorpels, von diesem an wird der Schlund enger und beginnt die Speiseröhre.

Der Schlundkopf ist zum Theil dem Auge direkt zugänglich, theils kann mit dem Kehlkopfspiegel ein reflektirtes Bild von seiner Wand, namentlich seiner vorderen Wand, gewonnen werden. Die Theile aber, die man nicht sehen kann, vermag man wenigstens mit dem Finger zu untersuchen. Ein etwas langer Finger reicht wohl so weit, dass man den hinteren Rand des Ringknorpels, wo der Schlundkopf aufhört, bei jedem Erwachsenen befühlen kann. Einzelne Personen sind freilich so kitzlich und zum Würgen geneigt, dass sie diese Untersuchung schwer ertragen. Immer wird man sich dabei beeilen müssen und öfters hindern die krampfhaften Bewegungen der Schlund- und Gaumenmuskel das deutlichere Fühlen. — Zum Befühlen der oberen Rachengegend, also namentlich der Tuba-Oeffnungen und der Choannen von hinten her, was an der Leiche ganz leicht geht, kann man es bei manchen Personen nur schwer bringen, indem sich die Constriktion der oberen Schlundkopfmuskel, welche den Gaumen an die hintere Schlundwand anziehen, dem eindringenden Finger sehr widersetzt.

Die Insertionen des Schlundkopfmuskels sind sehr mannigfach: oben an der Schädelbasis, am Processus pterygoideus, am harten Gaumen, am Unterkiefer; weiter unten sodann am Zungenbein, am Ligamentum hyothyreoideum, am Schildknorpel und Ringknorpel. — Der unterste Theil des Schlundkopfs liegt gerade hinter dem Eingang des Kehlkopfs. Es kommt zuweilen vor, dass fremde Körper hier stecken bleiben und Erstickung oder Erstickungsgefahr bereiten. Auch ist es nicht unwahrscheinlich, dass spitzige oder eckige fremde Körper vorzugsweise in den nischenförmigen Vertiefungen oder Taschen (Fovea pyriformis), welche dem Winkel des Schildknorpels und seines unteren Horns mit dem Ringknorpel entsprechen, sich fangen und festsetzen. Fälle dieser Art werden freilich meist keine andere Hülfe als mit dem Finger nöthig machen. Bei Anwendung einer Zange müsste man sich hüten, dass nicht der Rand des Kehldeckels gefasst werde oder der eine Zangenarm in den Kehlkopf eindringe.

Die Speiseröhre (Fig. 30) befindet sich unmittelbar hinter der Luftröhre; hinter ihr die Wirbelsäule, zu beiden Seiten die Carotis. Am unteren Theil des Halses zieht sie sich etwas wenig nach links; es ist diess der Grund, warum man gewöhnlich den Speiseröhrenschnitt auf der linken Seite vornimmt. Die letztere Operation erfordert ungefähr denselben Einschnitt wie die Bloslegung der Carotis, nur muss man, anstatt die Scheide derselben zu öffnen, die Carotis zur äusseren Seite schieben und noch etwas tiefer eindringen. Man erkennt die Speiseröhre an ihrem eigenthümlichen muskulösen Bau.

Wollte man die Speiseröhre unten am Hals bloslegen, so käme die A. thyreoidea inferior in die Schnittlinie, da sie hinter der Carotis, von der Subclavia her, quer herüberlauft. Die Kropfdrüse wäre nach innen zu ziehen, den N. recurrens würde man ebenfalls nach innen liegen lassen. Um sich den Zugang zur Speiseröhre zu erleichtern, würde wohl die Durchschneidung des Sternomastoideus anzurathen sein; die Operation würde dadurch an Sicherheit und Raschheit der Ausführung merklich gewinnen. Der Muskel wächst nach einem solchen

Schnitt wieder an; jedenfalls kommt einer so wichtigen und lebensrettenden Operation gegenüber ein kleiner Muskelschnitt nicht in Betracht.

Fig. 30.

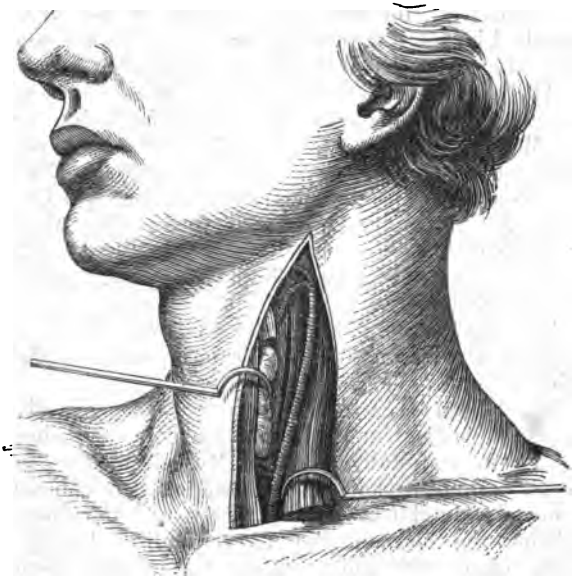

Man sieht hier die Speiseröhre zwischen Kropfdrüse und Carotis (die letztere künstlich vorgezogen) blossgelegt und der Länge nach eingeschnitten. Der Omohyoideus abgeschnitten, der Sternohyoideus nebst der Kropfdrüse nach innen gezogen, der Sternomastoideus unten abgelöst und nach aussen geschlagen. Hinter der Carotis die Thyreoidea inferior, oben zieht sich die Thyreoidea superior von der Carotis über den Schlundkopf herüber.

II. NACKENGEGEND.

Die Nackenmuskeln liegen in einer mehrfachen Schichte: 1) der Cucullaris, seitlich von ihm der Kopf

des Sternocleidomastoideus. 2) Splenius capitis et colli, Levator anguli scapulae. 3) Biventer, Complexus, Trachelomastoideus, Transversalis cervicis, Cervicalis descendens. 4) Spinalis, semispinalis. 5) Rectus capitis major et minor, Obliquus superior et inferior, Multifidus spinae. Eine ziemlich starke Fascie überzieht besonders den Cucullaris, ihr schliesst sich das in der Mittellinie liegende Ligamentum nuchae an. — Wollte man bei einem eingedrückten Wirbelbogen trepaniren, so müsste ein Theil dieser Muskulatur durchschnitten werden. Da man aber hier keine glatte Knochenfläche findet, sondern eine Menge Muskelinsertionen Alles undeutlich machen, so ist schon die Diagnose eines vorhandenen Eindrucks sehr erschwert. Gegen diese Trepanation spricht übrigens noch ein zweiter Grund: es findet sich überall in der Wirbelhöhle ein gewisser Spielraum für das Rückenmark, so dass nicht jede Impression nothwendig aufs Mark drücken muss.

Auf der vordern Seite der Halswirbelsäule liegen der Longus colli und die Recti capitis, mehr seitlich die Scaleni.

Die beiden Hautnerven der Nackengegend, der Occipitalis major und minor treten in ähnlicher Art, wie die A. occipitalis aus den Muskelschichten hervor. Der N. occipitalis major, vom zweiten Cervicalnerv entspringend, durchbohrt den Biventer und Cucullaris und begleitet von hier aus die A. occipitalis. Der N. occipitalis minor tritt weiter unten hinter dem Sternocleidomastoideus hervor und geht zur seitlichen Hinterkopfgegend hinauf.

In den subcutanen und subfascialen Schichten der oberen Nackengegend (Fig. 31) trifft man die Arteria occipitalis, welche hinter dem Sternocleidomastoideus und Splenius capitis herum- und zum Hinterhaupt hinauflauft. Sie durchbohrt die Muskelfascie des Nackens, um zwischen der Haut und dem Hautmuskel (M. occipitalis) am Hinterhaupt sich zu verästeln.

Der N. accessorius zieht sich vom oberen Theil des Sternocleidomastoideus her gegen den Cucullaris hin, um sich hinten in dem letzteren Muskel auszubreiten.

Die A. cervicalis ascendens und profunda versorgen von der Subclavia aus die Nackenmuskeln.

Fig. 31.

Die Muskulatur des Nackens nebst den Arterien und Nerven, die zum Hinterhaupt gehen. 1. Sternocleidomastoideus. 2. Splenius capitis. 3. Cucullaris. 4. N. occipitalis minor. 5. Occipitalis major. 6. A. occipitalis.

Das Rückenmark ist in der Halsgegend nur unvollkommen vor Verletzungen geschützt, indem zwischen den Bögen der Halswirbel ein Zwischenraum bleibt, in welchem Verletzungen möglich sind. Ein zweiter gefährlicher Umstand ist der, dass die grosse und vielseitige

Beweglichkeit der Halswirbel die Dislocation ihrer Gelenke erleichtert. Indessen hat man doch eine Reihe von Fällen beobachtet, wo Luxation an den mittleren Halswirbeln zu Stande kam, ohne dass das Rückenmark Schaden gelitten hätte. Es erklärt sich diess besonders daraus, dass jene Luxationen blose Verdrehungen des Wirbels um die Achse der Wirbelsäule herum waren, so dass der Kanal der Säule dadurch nur wenig beeinträchtigt wurde. Man muss annehmen, dass bei diesen Luxationen eine geringe Anstemmung an den vorn übereinander gewichenen Gelenkflächen statt findet; durch Anziehen des Kopfes und durch gleichzeitiges Drehen wird diese Anstemmung überwunden.

Die grössere Beweglichkeit der Halswirbelgelenke beruht theils auf dem geringen Ineinandergreifen derselben, theils auf der geringeren Breite der Wirbelkörper, theils auf der geringern Straffheit der Bänder. Höchst eigenthümlich ist die Gelenkverbindung zwischen Atlas und Epistropheus, wodurch die Drehung des Kopfs vermittelt wird: der Zahnfortsatz wird theils durch eine quer herübergespannte, theils durch eine zur Basis des Hinterhaupts gehende Bandmasse in seiner Lage befestigt. Wenn diese Bandmasse bricht, so kann eine Verrenkung des Epistropheus entstehen, wodurch der Zahnfortsatz gegen das Rückenmark gedrückt wird und dieses in die grösste Gefahr kommt.

Der obere Theil des Hals-Rückenmarks gibt den N. phrenicus ab, daher die Verletzungen dieses Theils eine Unterbrechung der Respiration und somit raschen Tod zur Folge haben können. Kommt erst an den unteren Halswirbeln eine Unterbrechung der Function vor, so ist die Lebensgefahr keine plötzliche; man hat dann die merkwürdige Erscheinung eines Menschen, bei dem eigentlich nur der Kopf noch völlig lebt, während alle andern Theile gelähmt und dem Willen und Bewusstsein entzogen sind.

Die Arteria vertebralis (Fig. 32) zieht sich durch die seitlichen Löcher der sechs oberen Halswirbel hinauf, indem sie kleine Biegungen zwischen je zwei Wirbelfortsätzen beschreibt. Unter und über dem Atlas

sind diese Biegungen beträchtlicher; zwischen Atlas und Hinterhaupt macht die Arterie einen starken Bogen quer

Fig. 32.

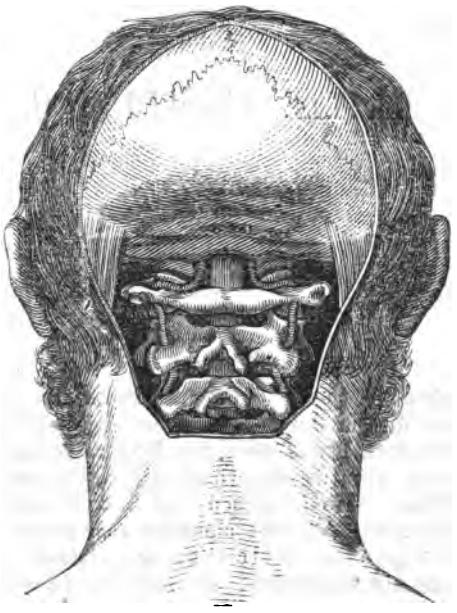

Die Muskel und fibrösen Gewebe, welche die oberen Wirbel bedecken, weggenommen, um die Lage der A. vertebralis zu zeigen.

nach hinten, um sofort das Ligamentum obturatorium zu durchbohren und in die Schädelhöhle einzutreten. Im Fall einer Verletzung der A. vertebralis in der oberen Nackengegend könnte vielleicht durch Excision der bedeckenden Muskeltheile die Bloslegung nebst Unterbindung der Ader ausgeführt werden.

DRITTE ABTHEILUNG.

BRUST.

Brustdrüse. Brustbeingegend. Rippengegend. Rückengegend. Brusteingeweide.

Brustdrüse.

Die Brustdrüse sitzt auf dem Pectoralis major, getrennt von diesem durch eine dünne Fascie; ihr unterer Rand geht noch etwas über den Pectoralis herunter, so dass er dem Serratus entspricht. Sie besitzt einen körniglappigen Bau, ihre Läppchen und Lappen werden durch Zellgewebe nebst Fett mit einander verbunden. Die Ausführungsgänge, die Milchgänge, treten nach der Brustwarze hin zusammen, sie münden 12—20 an der Zahl auf der Brustwarze aus. Da alle Milchgänge eine nach der Mitte convergirende Richtung haben, so wird man bei Eröffnung eines Brustdrüsen-Abscesses dem Messer eine mit den Milchgängen parallele Richtung geben müssen, damit diese so wenig als möglich verletzt werden.

Die Brustwarze besteht aus einem fettlosen, gefässreichen, der Erection und Contraction fähigen Gewebe, mit einem feinen Hautüberzug. Um die Warze herum befindet sich die dunkelgefärbte Areola, wo ebenfalls das Fett unter der Haut noch fehlt.

Die Brustdrüse erhält ihre Arterien theils von innen, von der Mammaria interna, theils von oben, von der Arteria

axillaris (Mammaria externa). Auch die Aa. intercostales schicken kleine Zweige zur Brustdrüse hin. Der Verlauf der Venen ist ebenso. Die Nerven kommen zum einen Theil vom Plexus brachialis (Pectorales anteriores), zum andern Theil von den Intercostalnerven, besonders vom dritten und vierten Intercostalnerven; von oben her verlaufen die Supraclavicularnerven bis zur Haut der Brustdrüse. Die Lymphgefässe, die von der Brustdrüse ausgehen, ziehen sich zum Theil in die Achselhöhle, zum Theil in die Intercostalräume hinein.

Die männliche Brustwarze ist durch festen fibrösen Zellstoff angeheftet; sie besteht aus einem contractilen Gewebe. Im jugendlichen Alter zeigt sie noch einen drüsigen Bau, der sich zuweilen auch später noch erhält. Manche bei Knaben und selbst bei Männern vorkommende gutartige Anschwellungen mit Ausfluss eines dünneren Secretums aus der Warze erklären sich aus diesem Umstand.

Brustbeingegend.

Auf dem Brustbein sieht man die Haut ziemlich fest angeheftet und wenig verschiebbar. Der Knochen ist von sehnigen Muskelinsertionen bedeckt; die Insertion des Sternomastoideus befindet sich oben, die des Pectoralis major in der Mitte, die des Rectus abdominis unten. Seitlich grenzt der Intercostalis internus ans Brustbein. Hinten befinden sich die Insertionen des Sternohyoideus und Sternothyreoideus, des Triangularis sterni und des Zwerchfells. Der obere Rand des Brustbeins gehört zur Halsgegend, der untere Fortsatz gehört der Oberbauchgegend an. Unmittelbar hinter dem Brustbein befinden sich die Pleura, das Mediastinum und der Herzbeutel. Zu beiden Seiten verlauft die A. mammaria interna (Fig. 33). Man findet diese Arterie durch einen Querschnitt im zweiten bis fünften Intercostalraum vom Brustbein aus; der Pectoralis major wird der Länge nach und der Intercostalis internus in die Quere getrennt, unmittelbar hinter dem letzteren liegt die Arterie.

Die Vene liegt nach innen, von der dritten Rippe an sind es zwei Venen, welche die Arterie zwischen sich

haben. Von der dritten Rippe an liegt auch die A. mammaria nicht mehr unmittelbar an der Pleura, indem der M. triangularis sterni und seine Fascie sich dazwischen legen.

Fig. 33.

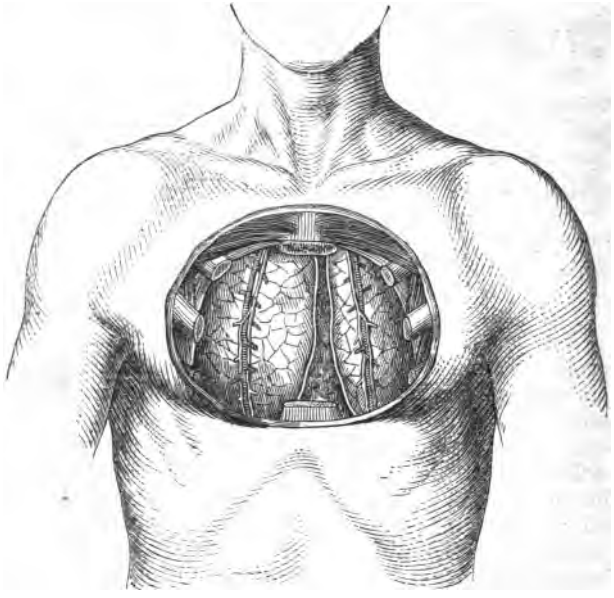

Der mittlere Theil des Brustbeins nebst Rippenknorpeln weggenommen, um die Lage der A. u. V. mammaria, nebst dem vorderen Mediastinum zu zeigen.

Zur Brustbeingegend gehören auch die Gelenkverbindungen des Brustbeins mit dem Schlüsselbein und mit den sieben oberen Rippen. Das oberste Rippengelenk ist eine Synchondrose, die anderen sind Kapselgelenke, übrigens mit sehr geringer Verschiebung und von straffen kurzen Fasern umgeben.

Das Brustbein selbst besteht aus drei erst im höheren Alter zu Einem Stück verschmelzenden Knochen; sie sind durch eine knorpliche Bandmasse vereinigt; man hat schon Luxation dieser Verbindung gesehen. — Die Verbindung zwischen dem Handgriff und Körper des Brustbeins liegt in der Linie des Gelenks der zweiten Rippe, die Verbindung mit dem Schwerdtfortsatz in der der siebenten. Der Schwerdtfortsatz gehört eigentlich mehr der Bauchwand als der Brustwand an.

Rippengegend.

Die Rippen sind bedeckt: vorne von dem Pectoralis major und minor, dem Serratus anticus, dem Obliquus abdominis; hinten von dem Schulterblatt und von den Rückenmuskeln, Latissimus dorsi, Serratus posticus, Sacrolumbalis etc.

Zwischen den Rippen befinden sich die Musculi intercostales, der äussere nicht ganz nach vorne, der innere nicht ganz nach hinten bis zur Mittellinie sich erstreckend; am unteren Rand einer jeden Rippe, zwischen den beiden Intercostalmuskelschichten, verlaufen die Arteriae und Nervi intercostales, hinter den Rippen liegen die beiden Brustfellsäcke und der Herzbeutel, ferner das Zwerchfell und unten, in der Oberbauchgegend, das Peritonäum.

Auf der ersten Rippe befindet sich die Arteria subclavia, man kann diese Arterie gegen die erste oder zweite Rippe hin comprimiren. In der Gegend zwischen dem Schlüsselbein und der Achselhöhle liegen die Axillargefässe nebst dem Plexus brachialis an dem Brustkorb an.

Man hat sich ehemals viel mit der Frage beschäftigt, was in einem Fall von Verletzung der Arteria intercostalis geschehen könnte; die Frage war aber schon aus dem Grunde eine ziemlich müssige, weil es meistens unmöglich ist, solche Verletzungen in engen Stich- oder Schusswunden, welche die Brust perforirt haben, sicher zu diagnosticiren. In einer offenen Wunde müsste die spritzende Arterie unterbunden werden, bei einer engen Wunde kann man eher sich mit Tamponiren begnügen.

Unmittelbar hinter den Rippen befindet sich die

Pleura, verstärkt durch eine dünne Aponeurose. Will man daher ein Rippenstück reseciren, so muss man sich sehr vor einer Verletzung der Pleura in Acht nehmen. Ein Bruch der Rippen kann auch die Pleura zerreissen und es können sich die Bruchkanten sogar in die Lunge hineinbohren. Die Arteria intercostalis kann bei einem Rippenbruch ebenfalls mit abreissen. Hat man einen Einschnitt in die Pleurahöhle zwischen den Rippen zu machen, so wird man sich immer mehr an den oberen Rand der Rippe mit dem Messer zu halten haben, damit man der A. intercostalis ferne bleibt.

Die Knorpel der falschen Rippen sind durch Gelenke und Bänder mit einander verbunden.

Die Rippen werden durch ihren parallelen Verlauf und durch die Muskel im Rippenzwischenraum zusammengehalten, so dass auch bei einer Fractur der Rippen in der Regel fast keine Dislocation eintritt. Zeigt sich aber Dislocation, so wird ausser einem Druck von aussen nicht leicht etwas dagegen geschehen können.

Rückengegend.

In der Rückengegend liegt eine sehr vielfache Schichte von Muskulatur: 1) Cucullaris und Latissimus dorsi. 2) Rhomboideus major et minor. Serratus posticus superior et inferior. Diese ersten zwei Schichten gehören hauptsächlich dem Schulterblatt, das sie zu befestigen und zu bewegen haben. Sie bedecken einen grossen Theil der hinteren Rippengegend. Eine zweite Gruppe bilden die zwischen dem Rippenwinkel und den Wirbelfortsätzen liegenden eigentlichen Rückenmuskel. 3) Sacrolumbalis und Longissimus dorsi. 4) Spinalis und Semispinalis dorsi. 5) Levatores costarum, Multifidus spinae etc. So wichtig diese letzteren Muskelschichten für die Haltung und die Bewegungen des Körpers sind, so ist doch ihre Kenntniss für den Chirurgen von keinem besondern Werth, indem sich keine Schlüsse für die Pathologie oder Therapie daraus ergeben.

Die Rückenwirbel sind sehr wenig beweglich; ihre Bögen decken sich dachziegelförmig; die unteren

Rückenwirbel sind einiger seitlichen Rotation fähig. Die Wirbelsäule besitzt bei den meisten Menschen eine leichte Ausbeugung in der Rückengegend nach rechts: man hat hieraus die grosse Anzahl der rechtseitigen Skoliosen abgeleitet.

Seitlich an den Rückenwirbeln sind die Rippen eingesenkt; ihre Köpfchen verbinden sich mit den Wirbelkörpern, und ihre Tubercula mit den Querfortsätzen der Wirbel. Eine Verrenkung kommt hier nur ausnahmsweise und nur an den unteren falschen Rippen vor. An den zwei letzten Rippen ist sie erleichtert, weil diese hinten nur Eine Gelenkverbindung, nämlich die mit den Wirbelkörpern besitzen. Eine solche Verrenkung wird aber wegen der Tiefe der Lage ebenso einer Diagnose als einer Behandlung kaum fähig sein.

Auf der vorderen Seite der Rückenwirbel verlauft die Aorta, seitlich die Vena azygos und der Ductus thoracicus; noch weiter aussen, vor den Rippenköpfen hin, der Stamm des Sympathicus.

Brusteingeweide.

In der Brusthöhle liegen folgende Organe beisammen: die Luftröhrenäste und die Lungen, das Herz, die Aorta, die Lungenarterie und die Lungenvene, die Vena cava und azygos, der Ductus thoracicus, die Speiseröhre, endlich die Nervi phrenici, vagi und sympathici mit ihren Verzweigungen. Zunächst theilt sich die Brusthöhle in drei grosse seröse Höhlen, die beiden Pleurahöhlen und den Herzbeutel; zwischen diesen drinn befindet sich das Zellgewebe des Mediastinum anticum und posticum, wo die Gefässe und Nerven ihren Verlauf haben.

Die Brusthöhle wird unten durch das Zwerchfell begrenzt und es gestaltet sich hierdurch die Form der Pleurahöhlen so, dass sie vorne viel weniger weit herabreichen als hinten; während vorne in der Höhe der unteren Rippen sich schon die Unterleibseingeweide befinden, so trifft man hinten noch die Lungen. Diese Lage der Lungen und der Pleurahöhle ist wichtig bei Verletzungen, indem öfters Brust und Bauch zugleich durch

einen Schuss oder Stich getroffen werden. — Will man ein pleuritisches Exsudat entleeren, so hat man sich ebenfalls an diese Lage zu erinnern: wenn man zu weit nach unten und vorn einstechen würde, so würde man auf das Zwerchfell kommen. Hinten ist für die Paracentese die Muskelschichte zu dick; man zieht desswegen meistens die mittleren Intercostalräume an ihrer nach aussen gelegenen Partie für diese Operation vor. (Die Wahl dieser Stelle hat freilich den wichtigen Grund gegen sich, dass beim Heilen die Rippen zusammenrücken und sich dadurch der Weg für den ausfliessenden Eiter verengt).

Das Zwerchfell ist der vorzugsweise bewegliche Theil der Brusthöhle; kommt es zu einem grossen Exsudat in eine der Pleurahöhlen, so muss das Zwerchfell hinabrücken und es wird dann, anstatt nach oben convex zu sein, nach unten zu gewölbt. Vermittelst des Zwerchfells grenzt die Brusthöhle mit der Bauchhöhle zusammen, und es sind besonders Leber, Magen und Milz, die der Brusthöhle nahe liegen. Zu den Seiten des Brustbeins und der Wirbelsäule, wo das Zwerchfell von diesen Theilen zu den Rippen überspringt, sind sogar zwei Stellen, wo das subperitonäale und subpleurale Zellgewebe unmittelbar zusammengrenzen. Man hat öfters die Entleerung von Leberabscessen, auch von Milz- und Nierenabscessen gegen die Brusthöhle und bis in die Bronchien hinein beobachtet. Es ist wohl anzunehmen, dass die Entleerung solcher Abscesse nach der Lunge hin durch die Aussaugung, welche beim Inspiriren stattfindet, befördert wird.

Die beiden Pleurahöhlen sind durch eine ziemlich dicke Zellgewebslage von einander getrennt; dagegen grenzen die Pleura- und Herzbeutelhöhle auf beiden Seiten sehr nahe an einander, indem sie nur durch die doppelte seröse Membran geschieden sind. Der Herzbeutel ist einestheils an das Zwerchfell, andererseits an das Brustbein und die linken Rippenknorpel, sodann an die Ursprünge der grossen Gefässe befestigt; doch erlaubt er dem Herzen eine ziemliche Verschiebung, wie man

bei Exsudaten der Pleurahöhle und beim Schrumpfen der rechten Lunge beobachtet.

Fig. 34.

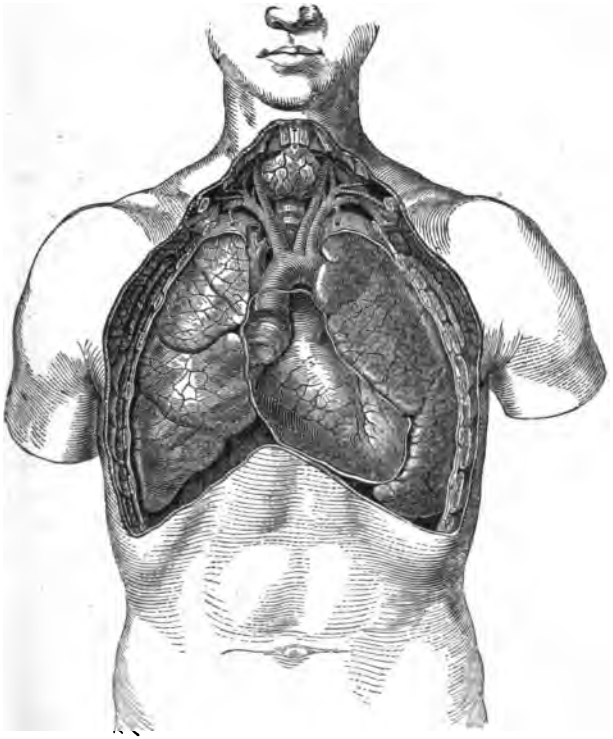

Brustwandung vorne weggenommen, die Thymus, die Halsfascie und das vordere Mediastin-Zellgewebe wegpräparirt, oben die Halsmuskel, weiter unten die beiden Venae jugulares communes nebst ihren Zweigen abgeschnitten; die Rippen aus einander gehalten und die Lungen ein wenig nach der Seite geschoben, so dass sie in der Mitte weniger zudecken. Man sieht die obere Hohlvene mit ihren zwei abgeschnittenen Aesten; den Ursprung der Anonyma, Carotis und Subclavia vom Aortabogen; die Verästlung der Subclavia, wobei die Mammaria interna abgeschnitten; den Durchgang der Subclavia hinter dem Scalenus; oben die Kropfdrüse und die abgeschnittenen Halsmuskel, hinter der Kropfdrüse die Luftröhre.

Die Lage des Herzens entspricht ungefähr der unteren Hälfte des Brustbeins und den Knorpeln der dritten bis sechsten Rippe. Es ist grösstentheils von den Lungen bedeckt und nur ein kleiner Theil des Herzbeutels, hinter dem Brustbein und an dessen linker Seite, grenzt unmittelbar an die Brustwand. Es ist diess die Stelle, die man zu einer Punction bei Herzbeutelwassersucht wählen müsste.

Da die grossen Gefässstämme der Brusthöhle, sowie die Nerven, die Luftröhre und Speiseröhre, sich vielfach unter einander durchkreuzen, so ist es sehr schwer, sich ein richtiges topographisches Bild über diese Theile zu machen. Mit jedem Zoll weiter herunter ändert sich die Stellung der über einander geschichteten Organe. Im Allgemeinen liegen die dem Cavum mediastini angehörigen Theile in folgender Ordnung von vorn nach hinten. Hinter dem Brustbein: die atrophisirte Thymusdrüse und die Cava superior, die sich aus den beiden Venae innominatae zusammensetzt; die Nervi phrenici; der Aortabogen mit seinen drei Aesten, Innominata, Carotis, Subclavia sinistra. Weiter hinten sodann die Luftröhre und die Bronchien, umgeben von den Lungenarterien, den Lungenvenen und Bronchialdrüsen; der Oesophagus, vor ihm der linke, hinter ihm der rechte Nervus vagus; die Aorta descendens, unten tritt der Oesophagus vor sie, während er oben hinter der Aorta liegt; die Vena azygos, der Ductus thoracicus und der Nervus sympathicus mit seinen Verzweigungen. Man kommt übrigens nie in den Fall, im Cavum mediastini zu operiren, daher eine nähere Betrachtung der Lage dieser Theile nicht ins Gebiet der eigentlichen chirurgischen Anatomie fallen kann.

Das Zwerchfell lässt zwischen seinen Schenkeln die Speiseröhre nebst dem Vagus, weiter hinten die Aorta und den Ductus thoracicus und noch weiter hinten die Vena azygos und die sympathischen Nerven durch. Rechts von der Mitte befindet sich das Foramen quadrilaterum für die Vena cava inferior. Vgl. Fig. 47.

Fig 35.

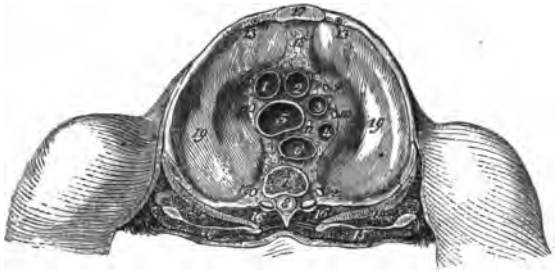

Durchschnitt der Brust, über der zweiten Rippe hin, letztere schief durchschnitten, bis zum vierten Rückenwirbel. 1. Cava superior. 2. Innominata. 3. Carotis sinistra. 4. Subclavia. 5. Luftröhre. 6. Speiseröhre. 7. Wirbelkörper. 8. Rückenmark. 9. N. phrenicus. 10. Vagus. 11. Recurrens der linken Seite. 12. Sympathicus. 13. Mammaria interna. 14. Serratus und Subscapularis. 15. Cucullaris u. Infraspinatus. 16. Tiefe Rückenmuskel. 17. Brustbein. 18. Zellgewebe des Mediastinum anticum. 19. Oberes Ende der Pleurahöhle.

VIERTE ABTHEILUNG.

BAUCH.

I. BAUCHWAND.

Fascien und Muskel. Gefässe und Nerven der Bauchwand. Leistenkanal. Leistenbruch. Schenkelkanal. Schenkelbruch. Nabelring.

Fascien und Muskel der Bauchwand.

Man hat am Bauch, wie auch an andern Körperstellen, so manche unnöthige Namen für Fascien, zum Theil für solche, welche in Wirklichkeit gar nicht existiren, geschaffen. Solches gilt ganz vorzugsweise von der sogenannten Fascia superficialis der Unterbauchgegend. Was man so benannt hat, ist nur eine blättrige Bindegewebeschicht, welche die Gefässe und Lymphnetze hinter der festeren subcutanen Fettschichte begleitet; die Textur einer Fascie findet sich hier nicht. Ebenso verhält es sich mit der sogenannten Fascia peritonaei; es sind diess blättrige Lagen von subserösem Bindegewebe, welche den Namen einer Fascie nicht mit Recht erhalten können. Mit weit mehr Recht ist die Fascia transversalis, d. h. die hintere Muskelscheide für den M. transversus abdominis, als besondere Fascie dargestellt worden, obwohl genau betrachtet auch diese Bezeichnung ziemlich überflüssig erscheint, da die Fascia transversalis keine für sich bestehende Membran bildet, sondern

mit der Transversus-Sehne verwachsen ist und keine andere Bedeutung hat, als die eines Perimysiums und einer Befestigung für den M. transversus.

Wir werden weiter unten sehen, dass auch die Annahme einer Fascia propria für die Unterleibsbrüche auf unrichtigen Voraussetzungen beruhte und dass es zu falschen Schlüssen führt, wenn man diese Fascia propria als eine wirkliche Fascie betrachten will.

Die Muskelmasse der Bauchwand setzt sich zusammen aus dem geraden Bauchmuskel, welcher die Mitte bildet, sodann aus der dreifachen Schichte der beiden schiefen und des queren Bauchmuskels, die durch die Vagina recti aufs engste mit dem Rectus verbunden sind, und endlich aus dem Quadratus lumborum und Latissimus dorsi, welche nach hinten, zwischen den falschen Rippen und dem Darmbein, sich anschliessen. — Der hintersten Seite der Bauchgegend entsprechen die Lendenwirbel und die Darmbeine, nebst den dazu gehörigen Muskeln, Sacrolumbalis, Psoas und Iliacus.

Die Recti erstrecken sich, in ihre feste aponeurotische Scheide eingehüllt und vorne durch die Intersectiones tendineae mit ihr verwachsen, vom Schambein zum Brustbein. Ihre Scheide erhalten die Recti dadurch, dass die drei seitlichen Muskel sich zu einer gemeinsamen sehnigen Fascie vereinigen, welche den Rectus zwischen ihre beiden Blätter nimmt. Unten schliesst sich dem Rectus der Pyramidalis an, der mit ihm in dieselbe Scheide eingeschlossen ist und sich an dieser Scheide inserirt. In der Mittellinie bildet sich vermöge der Durchkreuzung der von beiden Seiten kommenden aponeurotischen Fasern der Vagina recti, die Linea alba. Eine Lücke zwischen diesen Fasern formirt den Nabelring. Die unterste Partie des Rectus hat auf ihrer hinteren Seite keine Scheide, die Sehne des Rectus verwächst aber an ihrem unteren Rande mit der gemeinschaftlichen Sehne des Tranversus und Obliquus und mit der inneren Bauchmuskelfascie, der Fascia transversalis.

Die Linea alba und ebenso die Recti besitzen eine ziemliche Ausdehnbarkeit, wie man bei Schwangerschaft, Wassersucht und ähnlichen Fällen beobachtet. Man kann

desswegen beim Kaiserschnitt und bei analogen Operationen nicht leicht errathen, an welcher Stelle sich der äussere Rand des Rectus befindet, und es ist also die Vorschrift, an diesem äusseren Rand einzuschneiden, eine ziemlich unpraktische. Man benützt in der Regel die Linea alba zur Paracentese des Bauchs und zum Bauchschnitt, weil man hier sicher ist, keine stärker blutenden Gefässe zu treffen.

Die drei seitlichen Bauchmuskelschichten unterscheiden sich durch die verschiedene Richtung ihrer Fasern: die äusserste Schichte geht schief nach unten und innen, die zweite schief nach oben und innen, die dritte quer. Die zweite und dritte Schichte verschmelzen am unteren Rande mit einander.

In der oberen Lumbalgegend legt sich der Latissimus dorsi noch etwas über den Rand des Obliquus externus her. Dieser Muskel geht nämlich nicht bis nach hinten zu den Wirbeln, sondern er zieht sich von der letzten Rippe zur Crista ilium herab. Unten, am Darmbein, ist eine kleine, dreieckige Lücke zwischen beiden genannten Muskeln und man hat schon Brüche dort herauskommen gesehen. Der Quadratus lumborum bekommt einen aponeurotischen Ueberzug von den beiden Platten der Sehne des Obliquus ascendens, die innere wird vom Transversus verstärkt. Nach vorn und aussen vom Quadratus lumborum befindet sich die Stelle, wo man auf das Colon eindringen und dasselbe eröffnen kann, ohne das Bauchfell zu perforiren. (Fig. 36).

Gefässe und Nerven der Bauchwand.

Die Epigastrica externa, die äussere Bauchdeckenschlagader gehört ihrem Ursprung nach schon dem Schenkel an. (Fig. 83). Bei einem Bruchschnitt, zumal einem interstitiellen Leistenbruch, ebenso bei Unterbindung der A. cruralis in der Gegend des Poupart'schen Bands, kann der Stamm dieser Arterie unter das Messer kommen. Weiter oben wird die Ader wegen ihrer Kleinheit bedeutungslos.

Die Epigastrica interna (Fig. 42) verlauft von

der Schenkelringgegend, wo sie entspringt, nach der hinteren Seite des M. rectus, dem sie zur Ernährung dient. Sie begiebt sich, etwa handbreit über der Symphysis, hinter die Scheide des Rectus und zieht sich zwischen dem Rectus und seiner Scheide nach der Brustbeingegend hinauf, wo sie mit den Endästen der Mammaria interna anastomosirt. Wollte man die Epigastrica zwischen dem Schenkelring und dem Rectus unterbinden, so würde die Bauchwand in dieser Gegend bis aufs Peritonäum durchschnitten werden müssen. — Bei einem Bauchstich oder Bauchschnitt muss natürlich die Linie, in welcher die A. epigastrica lauft, vermieden werden; es ist dabei nicht nur die Gefahr der Verblutung, sondern auch die eines schädlichen Blutergusses in die Bauchhöhle zu berücksichtigen. Die letztere Bemerkung gilt auch für die beiden Venen, welche die A. epigastrica begleiten; dieselben liegen zu beiden Seiten der Arterie. — Die beiden Zweigchen, welche die A. epigastrica an ihrem untersten Theil abgiebt, die pubica und spermatica externa sind so klein, dass sie kaum von chirurgischer Seite Erwägung verdienen. Doch könnte der Schambeinzweig bei einem hohen Steinschnitt und der Samenstrangzweig bei einer Castration zum Spritzen kommen.

Die Circumflexa ilium (Fig. 42) zieht sich hinter dem Poupart'schen Band, mit dem Iliopsoas sich kreuzend zum Rande des grossen Beckens, um dort mit der Iliolumbalis zu anastomosiren. Bei den Abscessen der Darmbeingrube wird man sich dieser Arterie erinnern müssen, damit nicht ein unvorsichtiger Schnitt sie treffe.

Auch die A. iliolumbalis, von der Hypogastrica entspringend, (Fig. 49) kann noch als zu den Gefässen der Bauchwand gehörig angeführt werden. Sie verlauft hinter dem Iliopsoas nach dem Quadratus lumborum hin.

An der Rückseite des Unterleibs liegt die Aorta, welche dort gegen die Wirbelsäule comprimirt werden kann. Seitlich über dem Psoas verlaufen die Samenarterien nebst ihren Venen (Fig. 36. 47).

Die Venen der Bauchwand haben nichts für die Chirurgie besonders Bemerkenswerthes, ausser etwa der

über den Schamberg herüberlaufenden Anastomose zwischen beiden äusseren Bauchdecken-Venen. Bei Verstopfung der einen Vena iliaca sieht man diese Anastomose sich ausdehnen, das Blut muss dann von der Saphena der einen Seite über den Schamberg herüber zur Saphena der anderen Seite seinen Weg suchen.

Fig. 36.

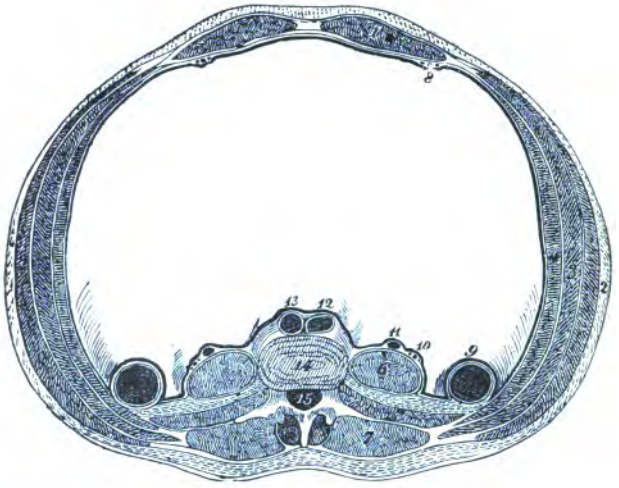

Querdurchschnitt der Bauchwand in der Mitte der Lendengegend. 1. Rectus. 2. Obliquus externus. 3. Obliquus internus. 4. Transversus. 5. Quadratus lumborum. 6. Psoas. 7. Sacrolumbalis etc. 8. A. und V. Epigastrica. 9. Colon. 10. A. und V. spermatica. 11. Ureter. 12. Cava. 13. Aorta. 14. Wirbelkörper. 15. Rückenmarkshöhle.

Für die Innervation der Bauchdecken und der Bauchmuskel sorgen theils die fünf unteren Intercostal-Nerven, theils eine Anzahl Zweige des Plexus lumbalis, der Iliohypogastricus, Genitocruralis, Ilioinguinalis. Die Intercostalnerven ziehen sich zwischen Transversus und Obliquus schief nach vorne bis in den Rectus. Fast die-

selbe Richtung hat in der Lenden- und Leisten-Gegend der Iliohypogastricus. Der Genitocruralis kommt aussen am Leistenkanal heraus; der Ilioinguinalis (Fig. 43) lauft vor dem Samenstrang und parallel demselben herab.

Leistenkanal.

Der Leistenkanal wird dadurch formirt, dass die Bauchmuskel an ihrem unteren Rand den Samenstrang schief zwischen und hinter sich durchtreten lassen. Durch die Oeffnung in der Fascia transversalis (hinterer Bauchring), zwischen den hier vereinigten Fasern des Transversus und Obliquus internus und unter dem Rande des letzteren Muskels durch treten die zum Samenstrang gehörigen Theile in den Leistenkanal herein; durch die Lücke zwischen beiden Sehnenpartieen des Obliquus externus (vorderer Bauchring, Leistenring) kommt der Samenstrang aussen heraus. Der Kanal selbst ruht auf dem Lig. Poupartii, an welchem sich vorn der Obliquus externus und hinten der Obliquus internus nebst dem Transversus oder vielmehr seiner Sehne (Fascia transversalis), inseriren und so den Samenstrang zwischen sich nehmen. Die Länge des Kanals beträgt etwa anderthalb Zoll. Seine Richtung ist dem Ligamentum Poupartii parallel.

Der Obliquus internus schickt einen Theil seiner Muskelfasern in Form länglicher Schlingen auf dem Samenstrang herab; diese Muskelfasern bilden den Aufhebemuskel des Hodens, Cremaster. Ueber den Samenstrang hin verlauft im Leistenkanal ein feiner Nerv, der Ilioinguinalis. Mit dem Verlauf des Samenstrangs und Leistenkanals kreuzt sich die Arteria epigastrica, sie geht schief nach innen und oben, während der Leistenkanal schief nach innen und unten gerichtet ist; ihre Lage ist so, dass sie ziemlich nahe am hintern Eingang des Leistenkanals, an der innern Seite desselben vorbeilauft. Der vordere Bauchring liegt also nach innen, der hintere nach aussen von der Richtungslinie der Epigastrica.

Von dem vorderen Bauchring aus tritt der Samenstrang in das Skrotum hinab; einige fibröse Fasern, eine feine, fascienartige Fortsetzung des Perimysiums vom Obliquus externus, bedecken denselben; die Verbindungen dieser Schichte mit dem umliegenden Zellstoff erhalten ihn in seiner Lage. Die Theile des Samenstrangs, also Vas deferens, Venen, Arterien, Nerven, werden durch eine zellig fibröse Scheide zusammengehalten; manche Anatomen betrachten diese Scheide als eine Fortsetzung der Fascia transversalis (Fascia infundibuliformis).

Beim Weib zieht sich durch den Leistenkanal das runde Mutterband, dessen Fasern in die Schamlippengegend ausstrahlen.

Leistenbruch.

Die Brüche des Leistenkanals (äussere Leistenbrüche) sind fast immer angeboren. [1] Sie beruhen darauf, dass der Fortsatz des Bauchfells, in welchen der Hoden herabtritt, sich nicht gehörig abschliesst, sondern mit der Bauchhöhle in Communication bleibt.

Die Abschliessung kann ganz unterbleiben; die Eingeweide, welche nachdringen, kommen in diesem Fall in denselben serösen Raum mit dem Hoden zu liegen. Diess ist aber die seltenere Form, die gewöhnliche Formation ist die, dass zwar unmittelbar über dem Hoden eine Obliteration des Processus vaginalis zu Stande kommt, weiter oben aber nicht; es bildet sich auf diese Art ein angeborener Leistenbruch, bei welchem der Hoden nicht in derselben Höhle mit den austretenden Eingeweiden sich findet (Hernia vaginalis funiculi). Man beobachtet diesen Bildungsfehler in den verschiedensten Graden. Zuweilen erstreckt sich der angeborne Bruch nur bis zum Leistenring, er bekommt alsdann den Namen interstitieller Bruch. Es kann sich ereignen, dass der Hoden innen bleibt und an seiner Seite das Peritonäum

1 Ich muss mich hier auf meine im Anhang abgedruckte Beweisführung berufen.

einen Bruchsack vortreibt; oder der Bauchring bleibt so weit offen und der Hoden so verschiebbar, dass man den letzteren jeden Augenblick wieder nach innen reponiren kann. Häufig kommt es vor, dass die Theile des Samenstrangs, anstatt einen Strang mit einander zu formiren, sich fächerförmig ausbreiten. Alle Verschiedenheiten dieser Art sind natürlich bei einer Operation sorgfältig zu beachten.

Auch beim weiblichen Geschlecht kommen zuweilen angeborene Leistenbrüche vor, welche auf mangelhafter Obliteration des Nuck'schen Divertikels beruhen. Die Bedeutung dieses Divertikels beim weiblichen Fötus kennt man noch nicht. Ob dasselbe auf ganz analoge Art entsteht, wie der männliche Vaginalfortsatz, nämlich durch den Zug eines Gubernaculums, ist noch nicht hinreichend untersucht worden. Die angeborenen Brüche dieser Art können den Eierstock enthalten.

Für die Heilung der angeborenen Leistenbrüche ist der Umstand von Wichtigkeit, dass der Leistenkanal mit dem Wachsthum seine Richtung ändert; beim Neugeborenen lauft er fast gerade von hinten nach vorn durch die Bauchwand, später nimmt er die schiefe, von aussen nach innen gehende Richtung an. Je mehr er sich in dieser Art verschiebt, desto eher ist wohl Heilung zu hoffen. Die schiefe Stellung ertheilt dem Leistenkanal eine klappenartige Structur: durch das Andrängen der Eingeweide kann der Leistenkanal, wenn er gehörig schief ist, verengt und zusammengedrückt werden, ähnlich, wie die Einmündung der Ureteren in die Blase vermöge ihrer schiefen Stellung einen Klappenmechanismus zeigt.

Die Brüche, welche durch den Leistenkanal gehen, nennt man äussere, im Gegensatz gegen die inneren oder directen Leistenbrüche, welche gerade von vorn nach hinten, durch den vorderen Bauchring herauskommen. Die Sehne des Transversus, welche unmittelbar hinter dem vorderen Bauchring sich herspannt, ist oft an dieser Stelle ziemlich schwach entwickelt: weichen nun ihre Fasern auseinander oder werden sie erschlafft und atrophisch, so entsteht hier eine Lücke, in welche das

Bauchfell sich herausstülpen kann. Die Brüche, welche so entstehen, haben die Arteria epigastrica auf ihrer äusseren Seite, während die Brüche des Leistenkanals (die äusseren Leistenbrüche) die Epigastrica nach innen von ihrer Bruchpforte liegen haben.

Fig. 37.

Zwei Leistenbrüche, ein äusserer rechtseitiger und ein innerer auf der linken Seite des Cadavers gelegener. Der Verlauf der A. epigastrica ist auf beiden Seiten angedeutet. Man sieht auch die A. epigastrica externa der rechten Seite. Die Fasern des Cremaster laufen beim äusseren Leistenbruch vorn am Bruchsack herauf, während sie auf der andern Seite hinter dem Bruch sich hinziehen.

Die inneren Leistenbrüche unterscheiden sich auch noch dadurch von den äusseren, dass sie nicht von der Fascie des Samenstrangs und nicht vom Cremaster überzogen sind; sie haben weniger Neigung in den Hodensack hinab zu sinken, sondern bleiben häufig, ohne sich viel zu vergrössern, in der Höhe des Leistenrings stehen.

Der Samenstrang liegt bei beiderlei Arten von Leistenbrüchen in der Regel hinter dem Bruchsack, jedoch beim äusseren mehr nach innen, beim inneren eher nach aussen. Von aussen, bei unverletzter Haut, ist es in der Regel nicht möglich, den äusseren Leistenbruch von dem inneren sicher zu unterscheiden; man muss daher bei einer Leistenbruchoperation den Schnitt so einrichten, dass er weder in dem einen noch in dem andern Fall schaden kann; d. h. man muss weder nach innen noch nach aussen schneiden, sondern gerade nach oben, parallel mit der Epigastrica. Wo man es gewiss mit einem äusseren Leistenbruch zu thun hat, wird man nach aussen schneiden, und wo man gewiss wäre, einen inneren vor sich zu haben, könnte nach innen zu die Erweiterung vorgenommen werden.

Die einklemmende Stelle bei den Leistenbrüchen kann an verschiedenen Stellen ihren Sitz haben. Beim inneren wie beim äusseren Leistenbruch kann es die innere oder die äussere Muskel- oder Sehnenschichte sein, wo die Einklemmung statt findet. Freilich ist es in vielen Fällen keine von beiden, sondern der Bruchsackhals. Es ist diese Frage über den Sitz der Einklemmung in der neueren Zeit wichtiger geworden als früher, durch die immer mehr Aufmerksamkeit gewinnende Methode der Bruchoperation ohne Eröffnung des Bruchsacks. Leider wird vor der Operation eine bestimmte objective Diagnose über den Sitz der Einklemmung kaum möglich; man kann wohl aus dem Alter eines Bruches vermuthen, dass sich schon ein Bruchsackhals gebildet habe, umgekehrt ist es bei einem noch nicht lang entstandenen Bruch wahrscheinlicher, dass die sehnigten Theile die Einklemmung bedingen, aber von aussen fühlen kann man es nicht. Die Einschneidung der Bauchringe ohne Eröffnung des Sacks bleibt desshalb immer mehr eine versuchsweise vorzunehmende als eine ganz bestimmt voraus indicirte und ganz sicher wirkende Operation. Beim inneren Leistenbruch wäre die Sache einfacher, da beide Ringe mit einander zusammenliegen und so, praktisch genommen, nur einen bilden, aber, wie schon erwähnt wurde,

kann man es vielen Brüchen nicht so sicher von aussen ansehen, ob sie innere oder äussere Leistenbrüche sind.

Schenkelring und Schenkelbruch.

Der Schenkelring (im weiteren Sinne) wird dadurch gebildet, dass unter dem Ligamentum Poupartii, zwischen diesem und dem Schambein, nach innen vom Psoas, ein Raum bleibt, in welchem die Arteria und Vena cruralis ihren Verlauf haben. Neben der Vene, nach innen von ihr, gehen die Lymphgefässe durch; der kleine dreieckige Raum, welcher hier sich findet, also der Raum zwischen der Schenkelvene, dem Poupart'schen (Gimbernat'schen) Band und dem Schambein wird durch eine, bald fester bald lockerer gewebte Faserschichte geschlossen, welcher J. Cloquet den Namen Septum crurale gegeben hat. Dieses Septum crurale dient zum Abschluss zwischen der Bauchhöhle einerseits und der subcutanen Fettschichte des Schenkels andererseits. Durch eine Lücke im Septum kommen die Schenkelbrüche hervor (Fig. 39) und diese Lücke heisst desshalb auch wohl Schenkelring im engeren Sinne.

Fig. 38.

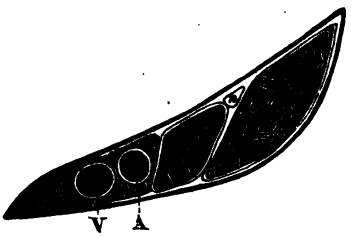

Schematischer Durchschnitt des Raums zwischen dem vorderen Beckenrand und dem Poupart'schen Band. Man sieht im Durchschnitt den Iliacus, Psoas, N. cruralis, A. u. V. cruralis, das Septum mit einem kleinen Loch für die Lymphgefässe.

Das Septum crurale ist also die eigentliche Bruchpforte für den Schenkelbruch, die Lücke im Septum bildet wohl gewöhnlich den Sitz der Einklemmung dieser Brüche;

hieraus ergibt sich die grosse Wichtigkeit dieses Theils für die chirurgische Anatomie und es muss daher dem Septum crurale eine sehr ausführliche Darstellung gewidmet werden.

Fig. 39.

Präparat eines Schenkelbruchs. Man sieht nach aussen von dem Bruchsack die V. und A. cruralis, den Psoas und Iliacus, und den N. cruralis, sämmtlich im Durchschnitt.

Man darf sich das Septum crurale nicht als eine regelmässige Faserlage oder als eine förmliche Membran vorstellen, sondern nur als ein Netzwerk von allerlei Fasern, welche theils dem Leistenband und der Fascia transversalis des Bauchs, theils der Plica von der Schenkelfascie, theils der Fascia ileopectinaea sich anreihen. Die Oeffnung für den Schenkelbruch liegt aber gerade an dem Punkt, wo die Fascia transversalis, die Plica falciformis, und die Fascia ileopectinaea an dem Rande des Poupart'schen Bands sich anschliessen.

Die Lagerung der Fasern im Septum zeigt viele individuelle Verschiedenheit; bei dem einen Präparat sieht man eher die zur Plica gehörenden oder sich anreihenden Fasern überwiegen, bei dem andern die der Fascia pectinaea; in einem dritten Fall mögen die Faserzüge der Fascia trans-

versalis sich vorzugsweise hieher fortgesetzt haben. So erklärt sich zum Theil die verschiedene Auffassung der Schriftsteller, von welchen die einen das Septum crurale zur Fascia transversalis rechnen wollten (A. Cooper), die andern zur Fascia lata (Malgaigne).

Bei manchen Individuen ist das Septum crurale stark entwickelt und so fest, dass man kaum den Finger von aussen in den Bauchraum hineindrücken kann, bei vielen ist es so schwach, dass der Finger mit ganz leichtem Druck bis zum Bauchfell eindringt. Bei letzteren wird die Bildung eines Schenkelbruchs um so leichter erfolgen können. Auch die Grösse des Raums für das Septum crurale ist bei verschiedenen Menschen sehr verschieden. Bei Weibern ist es bedeutend grösser als bei Männern; man hat hieraus die grössere Häufigkeit des Schenkelbruchs bei den Weibern abgeleitet.

Nächst dem Septum crurale ist besonders die Plica falciformis und ihre Insertion an's Poupart'sche Band von grosser Wichtigkeit für den Schenkelring und Schenkelbruch. Die schematische Figur 40 zeigt diese Anlagerung der Plica (Pl.) an das Ligamentum Poupartii (L. P.) am Eingang des Arcus cruralis (A.)

Fig. 40.

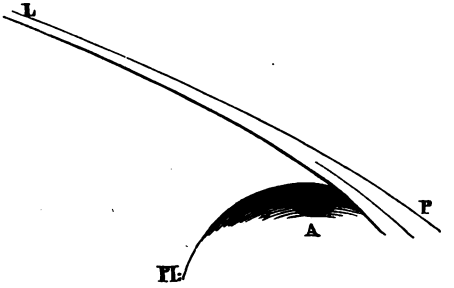

Die Plica schliesst dem Septum crurale sich an und hilft es verstärken; an der Aussenseite des Schenkelrings bildet die Plica, zumal wenn sie breit entwickelt ist, gleichsam einen zweiten Bogen, unter dem die Schenkel-

brüche durchpassiren müssen. Das Schema Fig. 41 ist wohl geeignet hievon eine richtige Vorstellung zu geben.

Fig. 41.

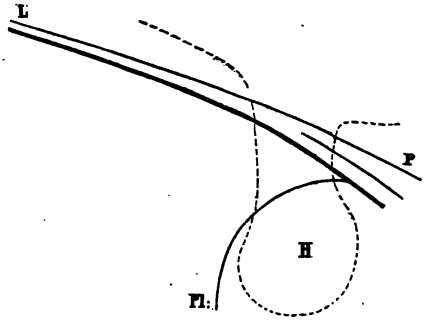

Angenommen die Lücke im Septum wäre weit und die Plica straff gespannt, so könnte die Plica das Einklemmungsorgan für den Schenkelbruch (H) darstellen. In manchen Fällen von Anomalie der Plica, wenn sie z. B. einen sehr steilen Verlauf hat, ist es leicht begreiflich, dass die Plica für sich ohne das Septum zum einklemmenden Theil werden mag.

Für die Bruchoperation ist besonders die Ausdehnbarkeit oder Erweiterungsfähigkeit des Septums, durch den eindringenden Finger oder durch stumpfe Werkzeuge, z. B. durch einen stumpfen Haken von grosser Wichtigkeit. Man kann bei vielen Individuen die Fasern des Septum crurale durch einen gelinden Druck zum Auseinanderweichen oder Reissen bringen, häufig und wohl in der Mehrzahl der Fälle reicht der Druck des Zeigefingers dazu hin. Der Schenkelring kann somit auf unblutigem Weg bedeutend erweitert werden und ist alsdann der Gebrauch des Knopfmessers nicht nöthig.

Will man das Septum crurale, dieses wichtigste Einklemmungs-Organ für die Schenkelbrüche, genauer studiren, so muss man das Poupart'sche Band nebst der Plica ganz wegnehmen; man erkennt alsdann jene Partie

des Septum crurale, welche schon Hey im Jahr 1801 beschrieben hat und welche die Engländer das Hey'sche Ligament, oder auch das tiefe Ligament nennen. Es sind querverlaufende Fasern, die sich von der Ecke zwischen Schambein und Gimbernat'schem Band herüberspannen; ein Theil derselben geht auch über die Schenkelgefässe mit weg und setzt sich an die Fascia iliaca an; ein anderer Theil geht zwischen der Vena cruralis und den Lymphgefässen nach dem Schambein und der Fascia ileopectinaea. Diese letzteren Fasern sind es, welche vorzugsweise den Schenkelbruch einengen, und die sich auch vorzugsweise leicht dehnen oder überhaupt durch stumpfe Gewalt beseitigen lassen.

Betrachten wir die Bruchpforte für den Schenkelbruch von innen, so fällt vor Allem der trichterförmige

Fig. 42.

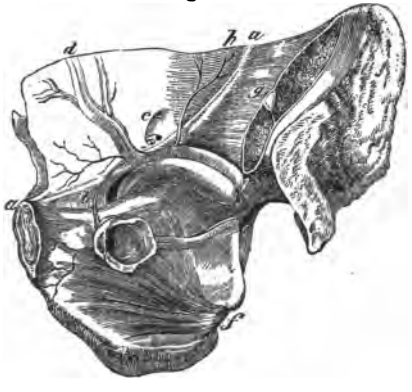

Ansicht des Schenkelrings, sowie auch des hintern Leistenrings und der Hernia obturatoria von hinten her. *a. a.* Lig. Poupartii. *b.* Lig. Gimbernati. *c.* Eingang des Leistenkanals. *d.* A. und V. epigastrica. *e.* A. und V. obturatoria. *f.* M. obturator internus. *g.* N. cruralis. *h.* A. circumflexa ilium.

Raum in die Augen, welchen man zwischen dem Rand des Poupart'schen Bands (dem Gimbernat'schen Band), und der Schenkelvene formirt sieht. Man kann in diesen Raum den Finger einführen und der Finger dringt leicht,

ohne viel Gewalt, bis zur Einmündungsstelle der Vena saphena. Der Finger gelangt auf diese Art, hinter dem Poupart'schen Band und bedeckt von der sogenannten Cruralscheide, dem oberflächlichen Blatt der Fascia lata, zum Schenkel. Das leichte Eindringen des Fingers in diesen Raum hat zu dem Schluss verleitet, dass auch die Schenkelbrüche diesen Weg beschreiben, es war diess aber ein irriger Schluss: die Schenkelbrüche machen nur ausnahmsweise diesen Weg.[1] Das anatomische Experiment hat hier zu einer falschen Ansicht geführt. Die Schenkelbrüche gehen durch ein Loch im Septum, nicht, wie gelehrt worden ist, zwischen dem Septum und der Vene. Zwischen dem Bruch und der Vene befindet sich also immer ein Theil der Septumfasern. (Daher wird auch die Schenkelvene von dem Bruch nicht comprimirt und ist nur in ganz seltenen Fällen eine Erweiterung der Saphena oder eine Oedem des Beins durch Schenkelbrüche veranlasst, beobachtet worden.) Will man sich eine genaue Vorstellung machen von dem Unterschied zwischen diesem trichterförmigen Raum und dem wirklichen Bruchkanal für die Schenkelbrüche, so darf man nur den einen Finger vom Schenkel aus, hinter der Plica durch das Septum drängen und den andern Finger von der Bauchhöhle aus neben der Vene hinunterschieben, man hat dann den ersten, hinter der Plica eingeführten, Finger in dem wahren, den andern in dem falschen, irrig angenommenen Kanal für die Schenkelbrüche. Man bekommt dann zwischen die Finger den äusseren Theil des Septum crurale, welcher freilich bei manchen Individuen so schwach entwickelt oder bei manchen grossen Schenkelbrüchen so ausgedehnt ist, dass man die Sache leicht übersehen konnte.

---

1 Ich habe noch keinen solchen Bruch gesehen. A. Cooper bildet einen solchen, freilich nur schematisch ab. Die Frage, die man etwa aufwerfen könnte, warum sollen denn in diesen trichterförmigen, gleichsam offenstehenden Raum hinein keine Schenkelbrüche austreten, beantwortet sich von meinem Gesichtspunkt aus sehr leicht: die Schenkelbrüche entstehen nicht durch Druck von innen, sondern durch Herauszerrung. Das subperitonäale Bindegewebe schickt häufig seine lipomartigen Fortsetzungen durch das Septum crurale, nach der Cruralscheide zu pflegt es keine solche Fortsetzungen zu haben. Vgl. meine im Anhang mitgetheilte Abhandlung.

Fig. 43.

Der Leistenkanal und Schenkelkanal von vorn eröffnet. Man sieht hinter dem durchschnittenen Obliquus externus den untern Rand des Obliquus internus und den Nervus ilioscrotalis, hinter dem letzteren den Samenstrang. Unter dem Poupart'schen Band ist das oberflächliche Blatt der Fascia lata abgetrennt und zur Seite gezogen. Man erkennt den Durchgang der Vena saphena durch dieses Blatt. Ins tiefe Blatt der Fascia ist ein Loch geschnitten, um den N. cruralis sehen zu können. 1. Vena saphena. 2. V. cruralis. 3. A. cruralis. 4. N. cruralis. 5. Fascia lata. 6. Oberflächliches, nach aussen umgeschlagenes Blatt der Fascia lata. 7. 7. Schenkel des Leistenrings. 8. 8. Innere Seite des Obliquus externus. 9. Obliquus internus. 10. Innere Seite des Obliquus internus. 11. Fascia transversa.

So einfach an sich die Anatomie des Schenkelrings ist, so hat sie doch durch die complicirte Darstellung und Benennung in verschiedenen Büchern grosse Schwierigkeit für das Verständniss erhalten. Zur besseren Uebersicht folgt hier eine Reihe von Definitionen für die verschiedenen hier gebräuchlichen Benennungen.

Schenkelring ist die enge Stelle des Schenkelkanals,

zwischen dem Gimbernat'schen Band und der Gefässscheide gelegen. Andere, z. B. Malgaigne, nennen den ganzen Raum zwischen dem Gimbernat'schen Band und dem Psoas Schenkelring. Den letzteren Raum heisst man auch Lacuna vasorum.

Schenkelkanal: der Raum neben der Schenkelvene, vom Poupart'schen Band bis zur Vena saphena. Er hat nach vorn die oberflächliche Platte der Fascia lata, nach hinten das Schambein und die den N. pectinaeus überziehende Fascia iliopectinaea, nach innen das Gimbernat'sche Band, nach aussen die Vena cruralis.

Plica falciformis: der innere Rand des, ans Poupart'sche Band sich ansetzenden, oberflächlichen Blatts der Fascia lata. Die Schenkelfascie bildet hier einen bald mehr, bald weniger vorspringenden Bogen, der vom Gimbernat'schen Band entspringend (oberes Horn) sich nach aussen wendet und um die Eintrittsstelle der Vena saphena herum sich wieder etwas einwärts krümmt (unteres Horn).

Fovea ovalis: die vertiefte Stelle, welche von der Plica falciformis umgeben wird und wo die oberflächlichen Lymphdrüsen des Schenkels um den Eintritt der Vena saphena herum liegen.

Ligamentum Gimbernati: der äussere, rückwärts gerichtete Theil der Schambeininsertion des Poupart'schen Bands.

Ligamentum pubicum Cooperi: ein Theil der Fascia ideopectinaea und des Septum crurale, welcher auf dem Schambein liegt; nach innen hängt er mit dem Gimbernat'schen Band und nach oben und hinten mit der Fascia transversa zusammen. Die Chirurgie hat bis jetzt (einen unausgeführten Vorschlag in der Dissertation von Verpillat ausgenommen) nichts mit diesem Ligament zu thun. Es ist denkbar, dass einmal, bei starker Ausbildung, bei starkem Vorspringen dieses Ligaments, wenn es z. B. einen scharfen Rand bildete, ein Entzweischneiden dieses Rands nützlich sein könnte, aber bei der tiefen Lage und schwierigen Erkennbarkeit eines

solchen Zustands ist es begreiflich, dass noch nie ein solcher Versuch gemacht worden ist.

Cruralscheide. Unter diesem Namen begreifen A. Cooper, Wilson und andere englische Autoren den Theil der Schenkelfascie (das oberflächliche Blatt), der die Schenkelgefässe unterhalb des Poupart'schen Bandes zudeckt. Innerhalb dieser sogenannten Scheide haben die beiden Cruralgefässe noch ihre besondere Scheide. Die Cruralscheide der Engländer ist also die äussere, oder die Cruralscheide im weiteren Sinn.

Fig. 44.

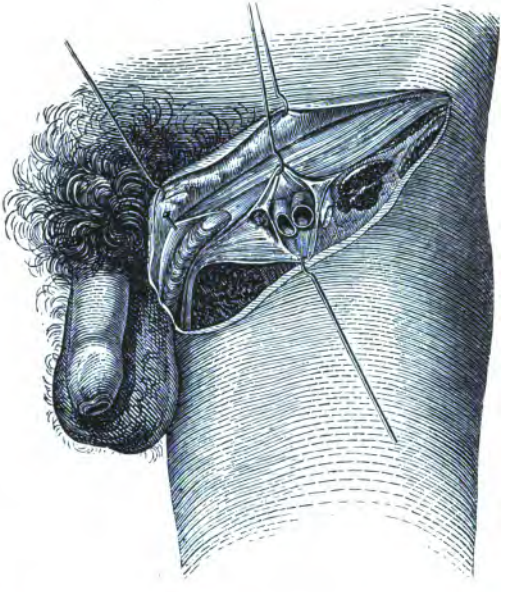

Durchschnitt des Schenkelkanals. Die beiden Blätter der **Fascia lata** sind auseinandergezogen. Man sieht aussen den Nervus **crurallis neben** dem durchschnittenen Ilio-Psoas.

Lamina cribrosa. Das oberflächliche Blatt der Fascia lata, welches die Schenkelgefässe unter dem Poupart'schen Band deckt; es heisst so wegen der Maschen und Löcher, wodurch kleine Venen und Lymphgefässe, auch Fettpartien, durchdringen. (Fig. 45). Einige Autoren haben diese von der Pariser Schule ausgehende Bezeichnung missverstanden und auf die Fascia superficialis bezogen.

Fig. 45.

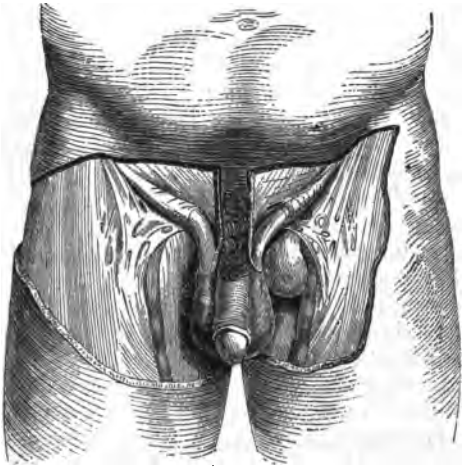

Ansicht der Schenkelbruchgegend nach Wegnahme der Haut und der Fascia superficialis nebst den Lymphdrüsen. Links ein Schenkelbruch hinter der Plica falciformis hervorkommend; in der Fascie sind die Löcher (vergrössert) zu sehen, welche ihr den Namen Lamina cribrosa geben liessen. Man erkennt die Stelle, wo sich die Vena saphena hinter die Fascie begibt.

Fascia propria des Schenkelbruchs (Cooper). Dieser Gegenstand ist sehr wichtig für die Theorie wie für die Operation der Schenkelbrüche. Die Schenkelbrüche haben eine eigenthümliche Art von Fascie, welche die äusseren Leistenbrüche nicht haben; das Eigenthümliche

derselben besteht in der glatten Beschaffenheit ihrer inneren Auskleidung, in der geringen Verwachsung, welche zwischen der Schenkelbruchfascie und dem subserösen Gewebe des Bruchsacks gebildet ist. Man begreift diese Formation nur dann, wenn man die verschiedene Entstehung der Schenkel- und der äusseren Leistenbrüche mit einander vergleicht. Die äusseren Leistenbrüche sind fast immer angeboren, das Peritonäum des Leistenbruchsacks ist angewachsen, es hat seine natürlichen, ursprünglichen, sehr intimen Zellstoffverbindungen mit den Zellstoffschichten des Samenstrangs, es ist mit denselben verwachsen. Das Peritonäum des Schenkelbruchsacks ist nicht verwachsen mit dem umgebenden Raum, sondern nur eingebettet, leicht auszuschälen, wie ein Kern aus seiner innen glatten Schale. Der Bruchsack liegt oft mit einer so glatten, sogar glänzenden Aussenfläche, aus subserösem Fett und einem feinen fibrocellulösen Ueberzug bestehend, in seinem Bette, der Fascia propria, dass er schon hundertmal von den operirenden Chirurgen für eine Darm- und Netzpartie gehalten wurde. Es ist schon manches Unglück aus der Unkenntniss dieser Verhältnisse entstanden.

Am inneren Eingang des Schenkelrings entspringt aus der Arteria cruralis die Epigastrica und verlauft von hier nach oben; die Obturatoria, wenn sie aus der Cruralis oder Epigastrica herkommt, zieht sich gewöhnlich direct nach hinten und innen, am Schambein hin, zum Foramen obturatorium; ausnahmsweise verlauft sie so, dass sie einen Bogen um den Eingang des Schenkelkanals herum beschreibt (vgl. Fig. 42). Nach der gewöhnlichen Annahme der Schriftsteller würde man in allen Fällen, wo die Obturatoria bei einem mit Schenkelbruch behafteten Individuum den Ursprung aus der Cruralis nimmt, diesen bogenförmigen Verlauf um den Bruchhals herum zu erwarten haben; es ist diess aber, wie die nähere Untersuchung zeigt, nur ganz ausnahmsweise der Fall.

Will man die Einklemmung im Schenkelring durch einen erweiternden Schnitt aufheben, so hat man sich an die Lage der Epigastrica, an den Samenstrang und

an die Anomalien der Obturatoria zu erinnern. Freilich ist die Gefahr einer Arterienverletzung in allen Fällen sehr gering, weil die Arterien tiefer liegen, und man also vor Verletzung sicher ist, wenn man das Knopfmesser nicht allzutief einführt. Nach innen ist immer am wenigsten zu riskiren und es ist desshalb gebräuchlich, das Lig. Gimbernati einzuschneiden. Wollte man unter besonderen Umständen nach oben schneiden, so müsste man, ehe das Poupart'sche Band getrennt würde, den Samenstrang vorher bloslegen und nach oben ziehen lassen. Wo man sich vor dem Schnitt zu fürchten Ursache hätte, da wäre, wie schon oben (S. 113) bemerkt wurde, eine Ausdehnung der engen Stelle nach aussen hin mit einem stumpfen Haken oder einem Spatel das Rathsamste. Man kann hiedurch ohne alle Gefahr eine ziemliche Erweiterung erreichen, indem man die Fasern des Septum crurale zur Seite drängt oder zum Reissen bringt.

Von Varietäten des Schenkelbruchs ist Folgendes beobachtet worden.

1) Der Cruralscheidebruch. Derselbe drängt sich, anstatt unter der Plica falciformis vorzutreten, hinter dem oberflächlichen Blatt der Fascia lata herunter. Er ist alsdann von diesem Blatt bedeckt, wenn er nicht, bei seiner weitern Entwicklung, durch eines der Löcher dieses Blatts vordringt und somit unter der Fascia superficialis zum Vorschein kommt. Vgl. S. 115.

2) Der Bruch kommt, bei Anomalie der Plica, hinter einem tiefer unten am Schenkel gelegenen, der Plica analogen, fibrösen Strang hervor. Man trifft verschiedene solche Anomalien der Plica oder der mit ihr verbundenen Fascientheile. Dieselben können, wie sich von selbst versteht, zum Sitz der Einklemmung werden und dieser Sitz befindet sich dann weiter unten am Schenkel, als bei den gewöhnlichen Schenkelbrüchen. Die Operation ist nur um so leichter.

3) Der Bruch schiebt sich hinter die Schenkelgefässe, er bekommt dann den Namen Hernia retrovascularis (Cloquet). Ein solcher Bruch könnte vielleicht der Hernia obturatoria sehr ähnlich sich ausnehmen.

4) Der Bruch kommt zwischen den auseinandergewichenen Fasersträngen des Gimbernat'schen Bands heraus, Hernia Gimbernati; ein seltener Fall.

Man hat ausnahmsweise auch an der äusseren Seite des Schenkelrings, nach aussen von der Arterie, einen Bruch entstehen gesehen und man hat diesen Fall den äusseren Schenkelbruch genannt. Wenn ein solcher Bruch zur Operation käme, so müsste man sich daran erinnern, dass die Arteria circumflexa ilium im Schenkelring entspringt und sich von hier nach aussen herumzieht.

Nabelring.

Der Nabelring besteht einfach aus einer Lücke, welche die Fasern der Linea alba zwischen sich haben, um die obliterirten Nabelgefässe durchzulassen. Bei Neugeborenen und in den ersten Lebenswochen ist er noch weit, da die Gefässe noch nicht die strangartige Obliteration durchgemacht haben; er schliesst sich aber alsbald, während aussen die Nabelnarbe sich bildet. Kommt die Verengung und Schliessung des Rings nicht zu rechter Zeit zu Stande, so sieht man die Nabelbrüche der kleinen Kinder entstehen, indem das dehnbare Bauchfell eine Ausstülpung, meist in der Form eines Fingerhuts, formirt. Die Brüche dieser Art sind ein ziemlich unschuldiges Uebel; die meisten derselben verschwinden in den ersten Lebensjahren von selbst und die Einklemmung pflegt hier, wahrscheinlich wegen des elastischen Widerstands vom Netz, nicht vorzukommen

Die angeborenen Nabelbrüche sind theils aus mangelhafter Obliteration des Bauchfellfortsatzes, der in der frühen Fötalperiode nach aussen geht, theils aus mangelhafter Formation der Bauchwand, also des oberen Theils der geraden Bauchmuskel nebst den Hautdecken zu erklären. Erworbene ächte Nabelbrüche kommen selten vor. Es ist nicht leicht der Fall, dass sich nach einmal formirter Nabelnarbe später noch ein Bruch hier entwickelt, denn der Nabel hat eine narbige Festigkeit und das Bauchfell besitzt wegen seiner engeren

Verwachsung mit diesem Theil der Bauchwand wenig Verschiebbarkeit.

Der Nabelbruch kann aber leicht verwechselt werden mit einem in seiner nächsten Nähe entstandenen Bauchbruch, wie diese hier öfters in der Linea alba beobachtet werden. Die Bauchbrüche haben nämlich in der Regel ihren Sitz in der Linea alba. Diese ist bei manchen Individuen sehr in die Breite gezogen und erschlafft oder geschwunden, so dass sie durch die Eingeweide in Form eines mehr oder weniger convexen Hügels oder auch eines grossen Sacks vorgetrieben wird. Manche Autoren nennen diese Fälle Eventration. Die kleineren mehr circumscripten Bauchbrüche folgen gewöhnlich einem der Gefässe, das die Linea alba durchbohrt; diese kleine Oeffnung erweitert sich, in der Regel wohl unter dem Einfluss eines Fettknotens, der bei seiner Vergrösserung weiter vorwärts rückt, und es entsteht so der Raum, in den sich das Bauchfell hineinstülpt.

Bei der Operation eines eingeklemmten Nabelbruchs wird man sich an folgende anatomische Momente erinnern müssen: 1) das Bauchfell des Bruchsacks ist sehr dünn und pflegt an der Bruchpforte so fest angewachsen zu sein, dass ein äusserer Bruchschnitt nicht wohl ausführbar sein wird. 2) Nach oben und rechts wird man wegen des Ligamentum suspensorium hepatis, das zuweilen Gefässe enthält, nicht einschneiden. 3) Das Netz wird vermöge seiner Lage im oberen Theile des Bruchs zu erwarten sein.

II. BAUCHHÖHLE.

Bauchfell. Leber. Gallenblase. Milz. Magen. Dünndarm. Dickdarm. Nieren. Aorta abdominalis. Arteria iliaca.

Man theilt die vordere Bauchwand gewöhnlich in drei Gegenden: Ober-, Mittel- und Unterbauchgegend. In der Oberbauchgegend liegt der Magen, nach unten vom Magen das Colon transversum, zur Seite rechts die Leber nebst

Gallenblase, links die Milz, hinten Pancreas und Duodenum, noch weiter hinten Aorta und Vena cava, seitlich davon die Nebennieren und die oberen Enden der Nieren. — In der Mittelbauchgegend liegt das Netz, der

Fig. 46.

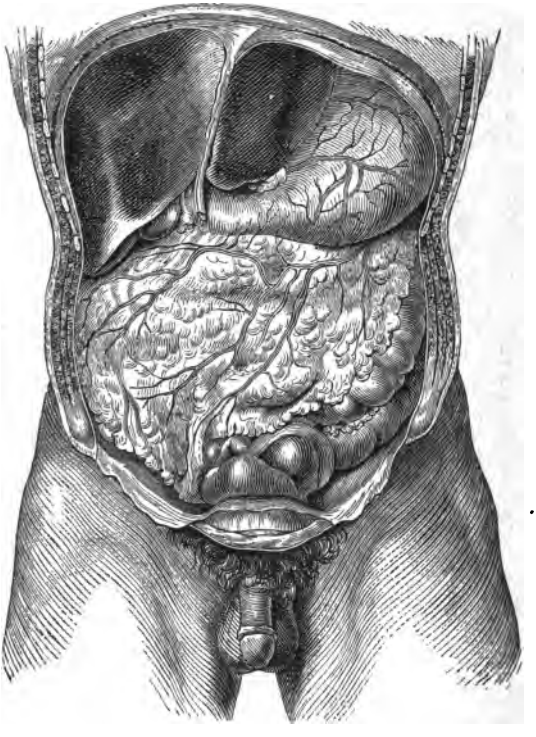

Die vordere Bauchwand sammt den die Oberbauchgegend deckenden Rippen weggenommen und das Zwerchfell von seiner vordern Insertion abgetrennt. Man erkennt in der Oberbauchgegend den Magen und die Leber mit ihrem Lig. suspensorium und der Gallenblase; in der Mittelbauchgegend ist fast Alles vom Netz bedeckt; in der Unterbauchgegend sieht man die Blase mit ihrem vom Bauchfell unüberzogenen Theil über das Schambein vorragen.

Dünndarm, rechts das Colon ascendens, links das C. descendens; hinter dem Bauchfell die Nieren mit den Ureteren. — In der Unterbauchgegend liegen die Blase (wenn sie angefüllt ist), der Samenstrang, die Arteria

Fig. 47.

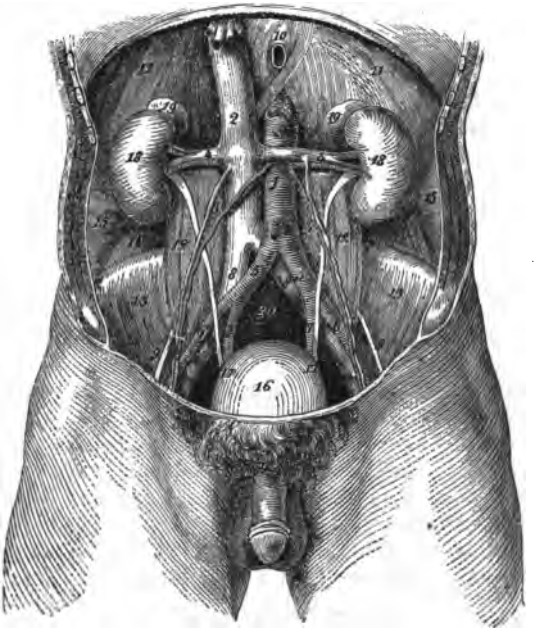

Die vordere Hälfte der Bauchwand sammt den Eingeweiden weggenommen, um die an der hinteren Bauchwand liegenden Theile sichtbar zu machen. 1. Aorta, mit den abgeschnittenen Ursprüngen der A. coeliaca, der Mesaraica superior et inferior. 2. Vena cava, oben die abgeschnittenen Lebervenen. 3. Vena et A. spermatica (um der Deutlichkeit willen dicker als natürlich). 5. A. iliaca communis. 6. A. iliaca externa. 7. A. iliaca interna. 8. Vena iliaca communis. 9. N. cruralis. 10. Oesophagus, abgeschnitten. 11. Zwerchfell. 12. Psoas. 13. Iliacus. 14. Quadratus lumborum. 15. Transversus abdominis. 16. Blase. 17. Harnleiter. 18. Niere. 19. Nebenniere. 20. Aushöhlung des Kreuzbeins, das Rectum weggeschnitten.

iliaca, der M. psoas und iliacus, das Coecum, die Flexura iliaca, endlich hinter den Dünndarmwindungen der Anfang des Mastdarms.

Das Bauchfell ist mit der Bauchwand nur lose verwachsen, so dass es leicht davon weggedrängt werden kann. Man benützt diese Eigenschaft des Bauchfells bei manchen Operationen, z. B. bei Unterbindung der Iliaca. Die Nabelgegend macht eine Ausnahme, dort sitzt das Peritonäum etwas fester auf der hintern Aponeurose der geraden Bauchmuskel auf, so dass man es nicht so leicht abpräpariren kann. Neben der Verschiebbarkeit zeichnet sich das Bauchfell auch durch Ausdehnbarkeit aus; beides beobachtet man bei der Formation der Bruchsäcke, indem diese theils der Verschiebung, theils der localen Ausdehnung des Bauchfells ihren Ursprung verdanken.

Einige der Baucheingeweide liegen zum Theil ausserhalb des Bauchfells, so dass man sie eröffnen kann, ohne das Bauchfell zu verletzen; es ist diess der Fall bei dem Coecum (wenigstens nicht selten), bei dem Colon ascendens und descendens, und bei der Blase. Zuweilen trifft man sogar in Brüchen solche nur halb vom Bauchfell überzogene Eingeweide (vergl. pag. 130).

Das Netz besteht in einer doppelten Falte des Bauchfells, gleichsam zwei in einander geschobene Bauchfellfalten. Die Lage des Netzes ist gewöhnlich so, dass es den grössten Theil der dünnen Gedärme vorn zudeckt; übrigens zeigt sich die Grösse und Lage des Netzes bei verschiedenen Personen sehr variabel; manche haben nur ein sehr kleines Netz, das wenig zudeckt, bei andern ist fast die ganze vordere Partie der Därme vom Netz überzogen. Je mehr das Colon transversum einen Bogen nach abwärts beschreibt, desto weiter reicht auch das Netz herab. Auf der linken Seite reicht das Netz in der Mehrzahl der Fälle etwas weiter nach unten als rechts, man erklärt sich daraus die grössere Häufigkeit der Netzbrüche auf der linken Seite. Vermöge seiner Weichheit und Nachgiebigkeit ist das Netz fähig sich in enge Bruchsäcke einzudrängen, es faltet sich in verschiedener Weise in den Bruchsäcken zusammen und nimmt so nicht selten eine birnförmige, knopfartige u. dergl.

Form an. Die Nabelbrüche und Bauchbrüche enthalten vorzugsweise das Netz, da hier die Gedärme erst hinter dem Netz sich hereindrängen können. Man darf aber die besonders in der Nabelgegend häufigen Fettbrüche, d. h. die subserösen Fettgeschwülste, die sich zwischen den Bauchmuskeln herausdrängen, nicht mit Netzbrüchen verwechseln.

Vermöge des Zusammenhangs, in welchem der Magen mit dem Netz steht, können durch die Verziehungen und Verwachsungen des Netzes zuweilen Magenbeschwerden entstehen. — Wenn das Netz strangförmige Verwachsungen eingeht, oder wenn sich, wie zuweilen geschieht, Löcher in seinem Gewebe bilden, so kann dadurch die Bedingung zu einer innern Einklemmung gegeben werden.

Die Leber wird fast ganz von den Rippen bedeckt, sie ist ans Zwerchfell befestigt, und bewegt sich mit diesem bis zu einem gewissen Grad auf und ab, so dass ihr unterer Rand bald mehr, bald weniger mit dem Rand der Rippen übereinstimmt. Ihr linker Lappen deckt einen Theil des Magens, ihr rechter bedeckt die Flexura coli dextra. Wenn die Leber sich krankhaft vergrössert, so kann sie einen grossen Theil der Bauch-eingeweide vorn zudecken. Nach oben grenzt die Leber vermittelst des Zwerchfells an die Pleura und Lunge; ein pleuritisches Exsudat drängt die Leber herab, ein Leberabscess kann sich gegen die Brusthöhle hin entleeren. — Die brüchigweiche Textur der Leber macht es erklärlich, dass öfters Rupturen der Leber durch einen Stoss auf die Bauchwand entstehen, ohne dass die Bauchwand selbst eine Trennung erfährt.

In dem Ausschnitt am Rand des rechten Leberlappens ragt die Gallenblase hervor; ihr Grund ist der vorderen Bauchwand zugekehrt, ihre vordere Fläche liegt an der Leber an, ihre hintere entspricht der Flexura coli dextra. Wenn ein Gallenblasenschnitt nothwendig würde, so müsste man am Rande des Rectus die Blase bloslegen; ihre Eröffnung könnte aus Furcht vor einem Gallenextravasat erst nachträglich, nach Verwachsung des Peritonäums gewagt werden.

senteriums bildet. Auch die Flexura iliaca ist bald höher oben bald weiter unten an die Bauchwand inserirt und in verschiedenem Grade beweglich. Das Colon transversum sieht man oft einen ziemlich starken Bogen nach unten beschreiben; manche dieser Biegungen sind freilich sekundär vom Netz aus bedingt. (Die Fälle, wo das Coecum oder ein Theil der Flexura ohne Bauchfellüberzug in einem Leisten-Bruche liegen, scheinen fast immer angeborene Brüche zu sein und es erklärt sich die Anomalie aus den in der Fötuszeit eingetretenen Hindernissen oder Modificationen einer normalen Verschiebung des Bauchfells.)

Im Zusammenhang mit dem Descensus des Coecums und der Flexura bilden sich die beiden Bauchfelltäschen, welche man Fossa subcoecalis und intersigmoidea genannt hat. Auch diese zeigen grosse Variationen; sie erhalten einige Wichtigkeit durch das Faktum, dass schon innere Einklemmung in solchen Taschen gesehen worden ist.

Neben den Anomalien des Coecums verdienen noch die Verschiedenheiten in der Lage und Formation des Processus vermiformis besondere Erwähnung. Da dieser Fortsatz bei vielen namentlich jungen Individuen eine Klappe besitzt, welche einen eingedrungenen Fremdkörper nicht wieder herauslässt, so wird der Processus vermiformis öfters zum Sitz einer perforirenden Verschwärung. Hier mag dann viel auf die Lage des Fortsatzes ankommen; ist derselbe, wie man ihn gewöhnlich beschreibt, frei herabhängend ins kleine Becken, so mag eher ein Beckenabscess oder überhaupt eher tödtliche Peritonitis entstehen. Liegt der Fortsatz angewachsen in der Darmbeingrube, so wird eher eine einkapselnde Entzündung und ein Abscess dieser Gegend sich bilden. Befindet sich das Coecum sammt dem Wurmfortsatz in der Lumbal-Gegend gelegen, so wird im Fall einer Perforation eher ein Lumbalabscess zu erwarten sein.

Die Stelle, wo man bei der Colotomie nach Callissen und Amusat auf das Colon eindringt, entspricht ungefähr dem äusseren Rand des Obliquus internus

und des Quadratus lumborum. Man muss sich hüten, dass man weder zu weit nach vorn kommt, wo man das Bauchfell treffen, noch zu weit nach hinten, wo man auf die Nieren stossen würde. Zur Erkennung des Darms dient die Längsrichtung seiner Muskelfasern, auch wohl die Längsrichtung der in ihn eintretenden Mesenterialgefässe.

Die Nieren liegen in der Ober- und Mittelbauchgegend, zu beiden Seiten die Wirbelsäule, vor den beiden letzten falschen Rippen und dem Quadratus lumborum. Die rechte Niere ist von der Leber und dem Colon ascendens, die linke von Milz und Colon descendens bedeckt. Sie sind von vielem lockerem Fett umgeben; nach oben stehen sie mit der Nebenniere in Verbindung. Zuweilen hat die Niere eine anomale Lage, z. B. vor der Symphysis sacro-iliaca, oder sie ist mobil, besonders im rechten Hypochondrium, oder beide Nieren sind mit einander in der Mittellinie verschmolzen und liegen in Hufeisenform vor der Aorta; die Fälle dieser Art können grosse diagnostische Schwierigkeit machen. Die bewegliche Niere ist schon oft für einen Tumor genommen worden. — Am Hilus renalis treten die Gefässe in die Niere hinein und hinter den Gefässen kommt der Harnleiter heraus, der vor dem Psoas und der Arteria und Vena iliaca hin, mit den letzteren sich kreuzend, zum Rande der Beckenhöhle und unter der Plica Douglasii zur Blase hingelangt.

Die Aorta abdominalis steigt an der vorderen Fläche der Lendenwirbelkörper bis zum vierten Lendenwirbel herab, wo sie sich dann in die beiden Iliacae theilt. Die Theile, welche auf ihr aufsitzen, sind die Cardia des Magens, das Pancreas, das Duodenum, die mittleren Lymphdrüsen und Gangliengeflechte und die Basis des Mesenteriums. Die Zweige, die sie absendet, sind theils für die Eingeweide bestimmt (A. coeliaca, mesenterica superior et inferior, renalis, spermatica etc.), theils für die Bauchwandungen, wie die Aa. phrenicae et lumbales. Man kann bei magern oder schlaffbauchigen Personen die Aorta ganz deutlich durch die Bauchdecken durch comprimiren und so den Puls unterhalb aufheben.

Die Arteriae iliacae ziehen sich von ihrer Ursprungsstelle in der Mittellinie gegen die Symphysis sacro-iliaca herab, wo sie sich in die Iliaca externa und interna theilen. Die Iliaca dextra kreuzt sich mit der Vena iliaca dextra, und zwar so, dass die Arterie vor der Vene hin und über sie weggeht. Die rechte Arteria iliaca liegt an ihrem oberen Ende nach innen von der Vena iliaca dextra. Die Iliaca interna ist fürs Becken bestimmt, die externa geht am inneren Rande des Psoas zum Schenkelring hin. Ein kleiner Nerv, der Spermaticus externus, liegt gewöhnlich auf dieser Arterie. Die Vene liegt nach innen. Oefters macht die Iliaca externa einen Bogen in das Becken hinab, der ihre Unterbindung erschweren kann.

Fig. 48.

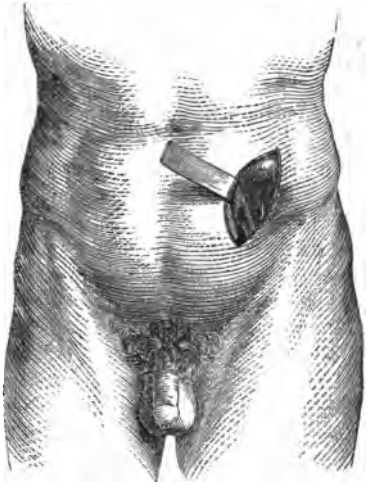

Die Unterbindungsstelle für die A. iliaca. Der Bauchfellsack ist durch einen breiten Haken nach innen gezogen. Man sieht die Theilung der Iliaca communis in ihre beiden Aeste. Am Rand des Psoas ist der N. cruralis eine kleine Strecke weit angedeutet.

Um die Iliaca communis zu unterbinden, bedarf es eines Schnitts durch die drei Bauchmuskeln; das Bauchfell wird zur Seite geschoben; man trifft das Gefäss auf dem M. psoas; der Ureter bleibt oben liegen. Es ist gut, wenn man den Schnitt weder zu nahe am Hüftbein noch zu weit nach innen macht; im ersteren Fall hat man zu weit bis zur Arterie und kommt der A. circumflexa zu nahe, im andern ist das Bauchfell schwerer wegzuschieben und die Epigastrica zu sehr in der Nähe. Derselbe Schnitt dient dazu, wenn man nur einen der beiden Aeste der Iliaca, die I. externa oder interna in der Nähe ihres Ursprungs bloslegen will.

Handelt es sich von der Iliaca externa in ihrem unteren Verlaufe, so kann ein Schnitt neben dem Ligamentum Poupartii hin gemacht werden; natürlich wird man sich aber dabei so weit nach aussen halten, dass die Arteria epigastrica und der Samenstrang nicht Noth leiden. Der Muskelschnitt wird also nicht weiter innen anfangen dürfen als am hinteren Bauchring. Die Arteriennadel wird man am besten von innen nach aussen herumführen, um desto sicherer die Vene zu vermeiden. Allzunahe beim Ursprung der Epigastrica wird man nicht gern unterbinden, weil Blutung aus dem unteren Ende eher zu befürchten wäre. Ebenso wird man aber auch nicht gern allzunahe beim Abgang der Iliaca interna unterbinden, weil die Bildung eines festen Blutpfropfs hier erschwert würde.

Der Plexus lumbalis liegt hinter dem Psoas; die Nerven desselben kommen theils hinter dem Psoas, theils zwischen seinen Bündeln hervor. Nach aussen, über dem M. iliacus hin, ziehen sich drei relativ unwichtige Hautnerven, der Iliohypogastricus, Ilioinguinalis und Cutaneus femoris anterior externus; gegen das äussere Ende des Poupart'schen Bandes hin, mehr gerade nach unten, laufen der Cruralis und Genitocruralis, ersterer zwischen Psoas und Iliacus, letzterer ziemlich in der Linie der Arteria iliaca externa gelegen; nach innen vom Psoas kommt der Obturatorius und nach innen und hinten die Verbindung mit dem Sacralgeflecht zu liegen.

der einzelnen Knochen selbst). Freilich kommt beides oft zusammen vor. Die Inclination, d. h. die geneigte Stellung des Beckens zeigt manche individuelle Abweichungen. Die leichte Entstehung solcher Abweichungen erklärt sich aus der grösseren Beweglichkeit der beiden Wirbelgelenke zwischen dem vierten Bauchwirbel und dem Kreuzbein.

Vermöge der festen Verbindung der Beckenknochen unter sich sind nur bei grosser Gewalt Zerreissungen in der Symphysis sacroiliaca oder ossium pubis möglich, und auch diese letzteren Zerreissungen ereignen sich beinahe nur in Fällen einer krankhaften Weichheit oder Schlaffheit der Spmphysen. — Die Knochen des Beckens sind zum grössten Theil so von Weichtheilen und besonders von Muskelpartien bedeckt, dass eine Verletzung derselben, ein Bruch hier und da unerkannt bleibt. Selbst bei sorgfältigem Touchiren vom Mastdarm oder Vagina aus können solche Frakturen sich der Beobachtung entziehen.

Weichtheile der innern Beckenwand. [1]

Am sogenannten grossen Becken sind es der Iliacus und Psoas, am kleinen Becken der Obturator internus und der Pyramidalis, die zur Formation und Auskleidung der Beckenhöhle beitragen. Der Levator ani, der Hauptmuskel der innern Beckenwand, bildet in Form eines Trichters den Boden und den Schluss der Beckenhöhle. Eine Aponeurose, die Fascia pelvis, überkleidet diese Partien und legt sich zwischen die Muskel und die inneren Theile. Sie besitzt in der Mittellinie die entsprechenden Lücken für den Durchgang der Harnröhre nebst Prostata oder Scheide, und des Mastdarms. Seitlich sind Lücken, durch welche die Gefässe, die Obturatoria, Ischiadica, Glutaea u. s. w. hindurchtreten. Die Ligamenta sacrospinosa und sacrotuberosa tragen zur Schliessung des Becken-

---

1 Die Theile, welche aussen an dem Becken gelegen sind, werden in der siebenten Abtheilung (untere Extremität) abgehandelt. Die vordere Darmbeingegend (Regio iliaca) ist zur Abtheilung Bauch gerechnet (vgl. pag. 132).

ausgangs und zur Befestigung und Unterstützung der im Becken gelegenen Organe wesentlich bei.

An der seitlichen Innenwand der Beckenhöhle, in der Gegend der Synchondrosis sacroiliaca, zieht sich die A. iliaca interna s. hypogastrica hinab, ungefähr $1^1/_2$ Zoll lang. Nach aussen von ihr liegt der N. obturatorius und rechts auch die Vena hypogastrica; die linke V. hypogastrica liegt mehr hinten. Vor der Arteria lauft der Ureter. (Ueber ihre Unterbindung vergleiche man

Fig. 49.

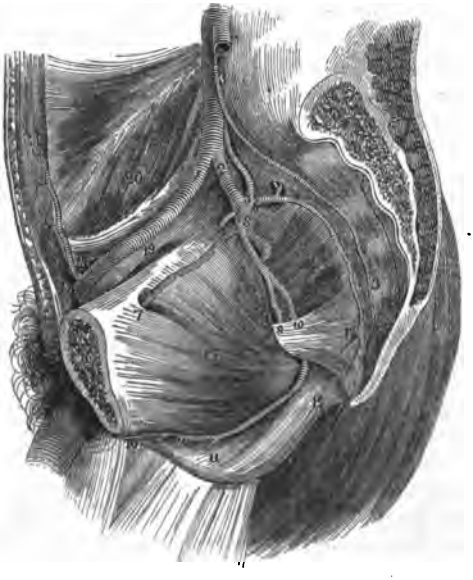

Innere Ansicht der rechten Beckenwand. 1. Iliaca externa. 2. I. interna. 3. Sacra media. 4. Vesicalis. 5. Iliolumbalis. 6. Sacra lateralis. 7. Obturatoria. 8. Glutaea superior. 9. Ischiadica. 10. 10. Pudenda. 11. Ramus ascendens ischii. 12. Lig. tuberososacrum. 13. Lig. spinososacrum, 14. M. pyriformis. 15. M. obturator internus. 16. Schambein. 17. Rectus abdominis. 18. Epigastrica. 19. Psoas. 20. Iliacus.

S. 133). Sie theilt sich in sieben Zweige: Iliolumbalis, Sacra lateralis, Umbilicalis, Obturatoria, Glutaea, Ischiadica, Pudenda communis. Ein Theil dieser Arterien verlässt das Becken, um sich zu den Schenkelmuskeln zu begeben, so die Obturatoria, die Ischiadica und Glutaea. Die Glutaea tritt oberhalb und die Ischiadica unterhalb des M. pyriformis durch die Incisura ischiadica zum Becken hinaus. Die Obturatoria zieht sich an der Beckenwand nach vorn bis zum Foramen obturatorium; die Iliolumbalis begibt sich hinter dem Psoas zur Darmbeingegend; die Pudenda communis biegt sich um die Spina ischii herum, um dann sogleich wieder in die Beckenhöhle hereinzutreten und erst in der Perinäal- und Schambogengegend die Höhle wieder zu verlassen. Die A. umbilicalis ist wichtig durch ihre vier Verzweigungen. Sie gibt die Aa. vesicales, die uterina, die haemorrhoidalis media und die deferentialis ab. Mitten auf dem Kreuzbein zieht sich die Sacra media zum Steissbein herab.

Die ziemlich zahlreichen Lymphdrüsen der inneren Beckenwannd entsprechen in ihrer Lage der A. hypogastrica. Die am obern Rand der Beckenhöhle gelegenen Lymphdrüsen, welche die Iliaca externa begleiten, sind noch zahlreicher. Abscesse dieser Drüsen werden selten beobachtet; zuweilen sieht man Versenkung des Eiters nach dem Schenkelring hin eintreten.

Die Nerven, welche der Wandung des Beckens angehören, sind: der N. obturatorius, der sich vom Plexus lumbalis aus, am äussern Rand der Beckenhöhle unter der Linea innominata hin zum eirunden Loch begibt; ferner die fünf Nervi sacrales, zum Plexus sacralis und pudendus mit einander vereinigt. Diese letztern werden durch ihre Lage in den Löchern und Vertiefungen des Kreuzbeins einigermassen vor Druck geschützt. Aus dem Plexus sacralis treten der Glutaeus superior (mit der A. glutaea), der Glutaeus inferior und Cutaneus posterior (mit der A. ischiadica), und der Ischiadicus (ebenfalls in der Nähe der A. ischiadica) zu der äusseren Seite des Beckens. Der Plexus pudendalis sendet zwei Nervi haemorrhoidales und den N. pudendus, letzterer die A. pudenda beglei-

tend, zu den untersten Beckeneingeweiden. Von den N. coccygeis erhält der Levator ani seine Nervenzweige. Die Zweige des Sympathicus stehen vielleicht in Verbindung mit den für die Beckeneingeweide bestimmten Nerven-Plexus.

Beckenbrüche.

Es gibt drei Stellen am Becken, wo dasselbe so unvollständig geschlossen ist, dass zuweilen Brüche hinaustreten. Diese drei Stellen sind 1) das Foramen obturatorium, 2) das Foramen ischiadicum und 3) die Lücke in der Mitte des M. levator ani, welche der Perinäalgegend entspricht. Ausser diesen gibt es noch Mastdarmbrüche und Scheidenbrüche, welche einen Vorfall an einem dieser Theile voraussetzen.

Die Brüche des eirunden Lochs drängen sich am oberen äusseren Rand des letzteren, zur Seite der Harnblase, neben der A. obturatoria und dem N. obturatorius hinaus. Aussen angekommen liegen sie vor dem M. obturator externus und bedeckt von dem Pectinaeus. Der Nerv und die Arterie verlaufen dort hinter dem Bruch in der Richtung von innen nach aussen und unten.

Die Hernia ischiadica kann oberhalb oder unterhalb des M. pyramidalis herauskommen, gewöhnlich unterhalb. Die Bruchpforte liegt in dem nach vorn offenen Winkel, welchen die A. ischiadica und pudenda mit einander bilden. Aussen angekommen ist der Bruch nur noch vom Glutaeus bedeckt. Entwickelt er sich noch weiter, so kommt er innen am untern Rand des Glutaeus unter der Haut zu liegen.

Die Perinäalbrüche entstehen durch Ausstülpung des Bauchfells in den Raum zwischen Prostata und Rectum oder beim Weib zwischen Vagina und Rectum. Wenn diese Brüche weiter nach unten herabtreten, so werden die Fasern der Fascia pelvis und des Levator ani stärker auseinanderweichen müssen, damit der Bruch nach dem Mittelfleisch hin vorrücken kann.

II. MASTDARM.

Der Mastdarm liegt an seinem obersten Theil etwas nach links, auf der linken Seite des Promontoriums; er zieht sich von hier in die Aushöhlung des Kreuzbeins und lauft mitten auf dem Kreuzbein und Steissbein zum After herab. Die obere Partie des Mastdarms ist vorne vom Peritonäum überzogen, im übrigen ist er meist von Zellgewebe umgeben und durch dieses in seiner Lage befestigt. Beim Manne grenzt ans Rectum der Boden der Blase nebst den Samenbläschen und der Prostata, letztere überzogen von einer Aponeurose, ferner die Pars nuda urethrae und ganz unten der Bulbus urethrae; beim Weib wird die vordere Wand der untern Partie des Rectums nur durch eine dünne Zellgewebeschichte von der Vagina getrennt.

Der M. levator ani, der rings von den Wandungen des Beckens entspringt, verstärkt durch den Coccygeus, der vom Steissbein kommt, bildet eine trichterförmige Oeffnung, welche den unteren Theil des Mastdarms eng umschliesst und genau mit dem After und mit dem Sphincter externus ani verbunden ist. Durch den Levator ist der untere Theil des Rectums vorzugsweise befestigt; hat man den Levator rings abgeschnitten, so lässt sich das Rectum zollweit vorziehen. Bei der Exstirpation des Rectums wird dieses Verhältniss benützt. Der Sphincter ani externus besteht aus halbkreisförmigen Fasern, die hinten vom Steissbein entspringen und sich vorn in der Gegend des Bulbus urethrae mit den Perinäalmuskeln in Verbindung setzen. — In dem Raum zwischen dem Levator ani einerseits und dem Sitzbein andererseits, zu beiden Seiten des Afters, findet sich eine starke Anhäufung von Fett, die öfters zum Sitz von Abscessen wird. Man nennt diesen Raum die Mittelfleischgrube, Fossa ischiorectalis.

Die Arterien und Venen des Mastdarms sind die drei Haemorrhoidales; die oberste gehört dem Pfortadersystem an, die mittlere den Vesicalgefässen, die

untere der Pudenda communis. Die A. haemorrhoidalis externa bildet den ersten Ast der A. pudenda. Die Nerven des Mastdarms kommen von den Sacralnerven und vom Plexus des sympathischen Nervs.

In der äusseren Schichte der Muskelhaut des Mastdarms finden sich die Längefasern, in der innern die Ringfasern. In der submucosen Schichte findet sich noch ein besonderes Stratum von Längefasern, welche blos zur Spannung oder Lageerhaltung der Schleimhaut dienen. (Sustentator. mucosae). Die Schleimhaut des Rectums ist ausgezeichnet durch starke Längsfalten, die sie im leeren Zustand zeigt. Am unteren Ende sind kleine buchtige Querfalten befindlich, an denen sich zuweilen fremde Körper einbohren. Schwellen die Schleimhautfalten an, so kommen sie in Form knotiger Geschwülste zum Anus heraus. Man thut aber Unrecht, wenn man jede solche Anschwellung mit dem Namen Hämorrhoidalknoten belegt; eigentlich gebührt der letztere Name blos den varicösen Venengeschwülsten, die am Mastdarm vorkommen.

Ausser dem Sphincter externus, der zu den animalen Muskeln gehört, besitzt das Rectum einen Sphincter internus, welcher nichts anderes ist. als das letzte und stärkste Bündel seiner muskulären Ringfasern. Man hat auch in neuerer Zeit viel von einem noch weiter hinten befindlichen dritten Sphincter gesprochen, welcher den Eingang des Rectums von dem S. Romanum abschliessen soll. Das Wahre an dieser Ansicht ist wohl nur diess, dass sich dort einige stärkere Ringfaserpartien finden, und dass bei den meisten Menschen das Rectum sich gewöhnlich ganz leer findet, indem die Fäces erst beim Stuhlgang in das Rectum hereinrücken. Sowie die Fäces in das Rectum eindringen, entsteht dann der Stuhldrang. Es gibt aber viele gesunde Menschen, bei denen das Rectum so abgestumpft ist, dass es lange Zeit angefüllt bleiben kann, ohne dass Stuhldrang entsteht.

Seine Befestigung verdankt der Mastdarm besonders dem Peritonäum (Mesorectum) und den zellig fibrösen Fasern, durch welche er mit dem Kreuzbein ziemlich genau zusammenhängt. Eine Dislocation des ganzen

Mastdarms, ein Vorfall desselben, tritt desshalb nicht leicht ein. Was man gewöhnlich Mastdarmvorfall nennt, verdient nicht diesen Namen: es ist Vorfall der angeschwollenen Schleimhaut, oder auch wohl (besonders bei Kindern) Invagination der Flexura iliaca in das Rectum hinein. Eigentliche Vorfälle des Mastdarms sind nur selten anzutreffen. Man begreift leicht, dass diese letzteren durch Nachrücken der Därme zur Entstehung eines Mastdarmbruchs führen können.

Von Wichtigkeit ist es, die Richtung des Mastdarms genau im Gedächtniss zu haben; er folgt im Ganzen dem Sacrum, der Anus ist aber wieder etwas mehr nach hinten gekehrt (vgl. Fig. 50. 58). In der Gegend, wo sich das Bauchfell anlegt, zeigt die vordere Mastdarmwand eine nach innen vorspringende Falte, Plica transversalis, an welcher zuweilen der eingeführte Finger sich aufgehalten findet. — Da der obere Theil des Mastdarms und sein Uebergang in die Flexura iliaca ziemlich frei und beweglich ist, so wird es oft schwer mit einem Katheter oder ähnlichen Instrumenten in demselben vorzudringen. Man stösst immer mit dem Instrument gegen die nachgiebige Wand des Darms, man darf den Widerstand, der dann beobachtet wird, nicht für ein Zeichen von Striktur nehmen, und man darf vor Allem keine Gewalt anwenden, sonst lauft man Gefahr die Darmwand zu perforiren.

III. MÄNNLICHE URIN- UND GESCHLECHTSORGANE.

Hoden und Samenstrang. Blase. Perinäalgegend. Harnröhre. Penis.

Hoden- und Samenstrang.

Die Hoden sind von einer fünffachen Hülle umgeben: Haut, Dartos, Fascia communis, Tunica vaginalis und Albuginea. Hinten und oben am Hoden befindet sich der Kopf des Nebenhodens, hinten und unten endigt sich der

Nebenhoden, er geht über ins Vas deferens, und es beginnt von hier an das Vas deferens seinen Verlauf nach oben zum Bauchring hin. Indem sich das Vas deferens mit den Gefässen und Nerven zu einem Strang verbindet und alle diese Theile von einer fibro-cellulösen Fascie, die von der innern und äussern Bauchmuskelfascie ausgeht, zusammengehalten und von den Schlingen des Cremaster umsponnen werden, bildet sich der Samenstrang. Dieser begibt sich durch den Leistenkanal in die Bauchhöhle hinein, um sich dann am hintern Leistenring wieder in seine einzelnen Theile aufzulösen; d. h. das Vas deferens geht nach unten in die Beckenhöhle, die Arterien, Venen und Nerven aber ziehen sich hinauf gegen die Nierengegend (Fig. 47).

Vermittelst des Cremaster, ferner durch die Fascie des Samenstrangs, zum Theil auch durch die contractilen Fasern der Dartos, wird der Hoden in seiner hängenden Lage erhalten und am allzuweiten Herabhängen gehindert. Der Samenstrang ist auch seitlich durch fibröse Fasern an die Schenkelfascie und an die Wurzel des Penis etwas befestigt, wodurch er vor allzustarker Verschiebung geschützt wird.

Die Samengefässe sind so zusammengeordnet, dass sie innerhalb des Hodens einen Knäuel bilden, der von der Albuginea umhüllt und durch die scheidewandartigen Fortsetzungen der Albuginea in Abtheilungen gebracht wird.

Die Albuginea des Hodens ist von ziemlich straffer Textur, sie erlaubt dem Hodengewebe keine bedeutende und namentlich keine sehr rasch sich vergrössernde Anschwellung; der Nebenhoden besitzt vermöge seiner weicheren Textur eine weit grössere Fähigkeit zu rascher Vergrösserung und zu entzündlicher Geschwulst. Hoden und Nebenhoden werden mit einander von der serösen Tunica vaginalis umfasst; mitten zwischen dem Hoden und Nebenhoden hat die seröse Höhle eine kleine Ausbuchtung, indem sich eine Falte der Serosa zwischen beiden Theilen hineinerstreckt. Am Ursprung des Nebenhodens bildet die Serosa sehr häufig ein kleines Wasserbläschen (ein Residuum des Wolff'schen Körpers), dem

manche Aerzte mit Unrecht eine pathologische Bedeutung zugeschrieben haben. — Die seröse Schleimhaut besitzt eine grosse Ausdehnungsfähigkeit, wie man bei der Wassersucht dieser Membran beobachtet. Es kommen manche angeborene Varietäten an der Scheidenhaut vor, die sich aus dem Descensus testiculi und aus dem früher bestehenden Zusammenhang der Scheidenhaut mit dem Bauchfell erklären.

Die äussere Seite der Tunica vaginalis serosa bekommt eine fibro-cellulöse Verstärkung von der Fascie des Samenstrangs her, mittelst dieser grenzt sie an die Dartos, aus welcher der Hoden leicht herausgeschält und zum Prolabiren gebracht werden kann. Man benützt den letzteren Umstand bei der Exstirpation.

Die Haut des Hodensacks besitzt kein subcutanes Fettzellgewebe, sondern statt dieses die Dartos, welche gleich der Haut in der Mittellinie eine Raphe bildet. Die Dartos und die Haut sind in hohem Grade ausdehnbar, ebenso sind sie auch sehr fähig zur Zusammenziehung, Runzelbildung und Verschrumpfung; die Dartos besitzt eine auffallende Contractionsfähigkeit, welche sie der Anwesenheit glatter Muskelfasern verdankt.

Der Samenstrang setzt sich zusammen aus dem Vas deferens, der Arteria spermatica interna (von der Aorta, in der Nierengegend entspringend), der Spermatica externa (von der Epigastrica), der Arteria deferentialis (von der Umbilicalis), den Verschlingungen der Vena spermatica interna, (Plexus pampiniformis), dem Nervus spermaticus externus (vom Lumbalplexus) und internus (vom Sympathicus). Zu diesen kommt noch die Habenula, der obliterirte Vaginalkanal. Alle diese Theile werden durch Zellgewebe zusammengehalten und von einer Fascie, die mit der inneren und äusseren Bauchmuskelfascie zusammenhängt, umgeben.

Während des Durchgangs durch den Leistenkanal schliessen die Schlingen des Cremaster sich dem Samenstrang an; dieselben gehen mit vielen individuellen Variationen bis zum Hoden herab. Im oberen Theil des Samenstrangs findet sich fetthaltiges Bindegewebe, dessen Vermehrung einen Fettbruch vorzutäuschen vermag.

Die Lage des Samenstrangs bringt es mit sich, dass Anschwellungen oder Geschwülste in demselben einem Leistenbruch ziemlich ähnlich sehen können. Er erfährt auch manche Lageveränderung oder Verschiebung seiner Theile bei den Leistenbrüchen.

Die Ursache, warum die Venen des Samenstrangs der Erweiterung (Varicocele) so häufig unterworfen sind, ist nicht recht bekannt. Man hat vermuthet, dass die herabhängende Lage die Venen an ihrer Umbiegungsstelle abplatte, oder dass der Leistenring zuweilen sich krankhaft verenge, aber diese ätiologischen Momente sind noch nicht gehörig festgestellt. Der Umstand, dass die Erweiterung der Samenstrangvenen vorzugsweise auf der linken Seite beobachtet wird und dass die Varicocele meist schon im frühen Jünglingsalter sich bemerklich macht, spricht für einen Fehler der ersten Bildung. — Für die subcutane Unterbindung oder Compression dieser Venen benützt man den Umstand, dass sie sich von dem an seiner Dicke kenntlichen Vas deferens sammt der Arterie leicht isoliren lassen.

Blase.

Die Blase liegt hinter den Schambeinen und der unteren Bauchwand, ihr oberer und hinterer Theil wird vom Bauchfell überzogen, nach unten und hinten grenzt sie an die Samenbläschen und den Mastdarm, ihr unterster Theil wird von dem Levator ani getragen. Den festen Punkt der Blase bildet der Blasenhals, der theils unmittelbar, theils durch Vermittlung der Prostata an den Schambogen angeheftet ist (Ligamenta pubovesicalia, puboprostatica, ischioprostatica). Auf der hinteren Seite wirkt in ähnlicher Art die Fascia recto-prostatica, wodurch der Blasenhals an der Beckenfascie befestigt ist. Auch die Gegend hinter dem Blasenhals, der Boden der Blase, ihre Verwachsung mit dem Rectum und mit dem untersten Ende des Bauchfells erscheint noch ziemlich fest; besonders die Gegend, wo sich die Ureteren

am Trigonum der Blase ausmünden, zeigt sich wenig verschiebbar.

Fig. 50.

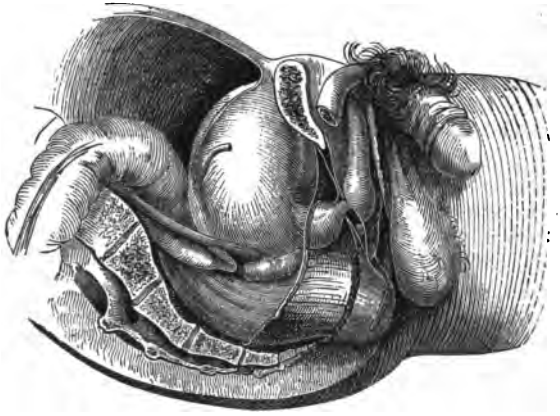

Durchschnitt des Beckens von vorne nach hinten, um die Lage der Blase und Harnröhre zu erkennen.

Der nach oben und vorn gekehrte Theil der Blase ist viel beweglicher, er muss bei voller Blase sich erheben und bei leerer wieder zurücksinken können. Diese Verschiebbarkeit beruht theils auf dem Peritonäalüberzug, theils auf der Schlaffheit des Zellgewebs, das sich am vorderen Theil der Blase befindet. Mit dem unteren vorderen Theil der Bauchwand wird die Blase theils durch das Peritonäum, theils durch die obliterirten Nabelarterien und den Urachus in Verbindung erhalten. Die letzteren Verbindungen, die man bei verschiedenen Individuen verschieden lang trifft, geben wohl den Erklärungsgrund, warum häufig bei Urinretentionen die Blase einen deutlich sichtbaren Vorsprung am Bauch über der Symphysis bildet; wäre die Blase nicht örtlich

hier befestigt, so würde sie eher die Därme zurückdrängen, als dass sie eine solche, nur lokale und partielle Ausdehnung der Bauchwand hervorbrächte.

Fig. 51.

1. Symphysis. 2. Blase. 3. Rectum. 4. Sacrum. 5. Ureter. 6. Vas deferens. 7. Samenbläschen. 8. Prostata. 9. Pars nuda. 10. Bulbus. 11. Cowper'sche Drüse. 12. Rechtes Corpus cavernosum. 12. Peritonäum. 14. 14. Fascia pelvis. 15. Levator ani (unterer Theil). 16. Sphincter ani. 17. Fascia perinaealis (Lig. triangulare). 18. Fascia perinaealis superficialis.

Für den oberen Steinschnitt sowie für den Blasenstich ist die Beweglichkeit der Blase nach oben sehr wichtig; besässe die Blase nicht die Erhebung im angefüllten Zustand, so könnte man es nicht wagen, sie in dieser Gegend zu eröffnen, aus Furcht, dass man das Bauchfell dabei verletzen könnte. — Da man beim oberen Steinschnitt gar nichts einzuschneiden braucht als die Haut und die Scheide des M. rectus, um auf die Blase zu gelangen, da ferner keine Blutgefässe hier auf dem Weg liegen, so erscheint derselbe als die viel einfachere Me-

thode; nur die Furcht einer Infiltration und Eiterstagnation oder Eiterversenkung in dem laxen Zellgewebe hinter der Symphysis und dem Bauchfell gilt als Gegengrund gegen diese Operation. Im kindlichen Alter erstreckt sich die Blase verhältnissweise noch höher herauf als bei Erwachsenen, so dass man den oberen Steinschnitt bei Kindern noch leichter machen könnte.

Die Nähe der Symphysis erklärt die leichte Theilnahme der Blase an den Frakturen der Schamknochen; die Nähe des Mastdarms macht die häufig eintretende Urinretention nach einer Operation am Mastdarm begreiflich.

Der Blasenhals und der Boden der Blase besitzen sehr complicirte anatomische Verhältnisse. Die Ureteren, die Samenbläschen sammt dem Ductus deferens und ihren Ausführungsgängen, die Prostata, die Verbindung mit dem Mastdarm am Ende des Peritonäums, die Stellung des Levator ani, der Venenplexus am Blasenhals, die Vesicalarterien, die Nerven, an denen vorzugsweise der Blasenhals reich ist, die fibrösen und muskulösen Fasern, welche vom Schambogen zum Blasenhals gehen und ihn befestigen, die tiefe Perinäalaponeurose, welche den Blasenhals von der oberflächlicheren Schichte des Perinäums abgrenzt, endlich die eigenthümliche Verbindung von elastischen und contractilen Fasern am Sphincter der Blase und am Trigonum, alle diese Gegenstände machen die Anatomie des Blasenhalses zu einem schwer zu übersehenden Theil der Anatomie.

Mit dem Blasenhals ist die Prostata aufs engste verbunden, sie hilft den Blasenhals bilden; die Fasern des Blasenmuskels inseriren sich an ihr und sie trägt vermöge ihrer Elasticität und Contractilität zur Schliessung des Blasenhalses bei. Die Fasern, welche die Schliessung der Blase besorgen, sind nach einigen Schriftstellern elastisch, nach andern sind es contractile, dem Sphincter ani internus analoge Ringfasern; die Ansicht von Mercier, wonach es Halbringfasern wären, mit nach hinten gerichteter Convexität, welche die Blasenhalswand von hinten nach vorne ziehen und dadurch den Blasenhals schliessen, scheint wohl die richtigste. Mercier hat beobachtet, dass es Fälle gibt, wo diese Fasern über-

wiegen, und wo dadurch eine klappenartige Falte formirt wird, welche die Urinexcretion hindern oder erschweren kann.

Fig. 52.

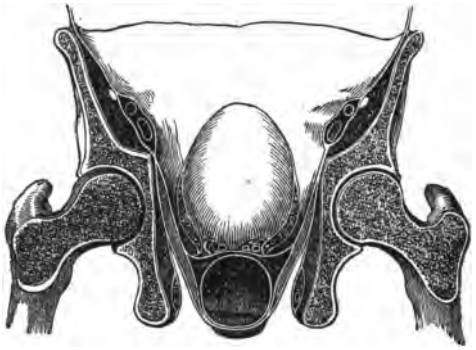

Querdurchschnitt des Beckens; Ansicht der Blase von hinten; die Samenbläschen sind unten durchschnitten; ebenso zu beiden Seiten der Blase die Venen des Plexus vesicalis. Man erkennt die Fascien, welche den Obturator internus und den Levator ani einhüllen; ebenso die Fascie zwischen der Blase und dem querdurchschnittenen Mastdarm. Oben sieht man die durchschnittene A. und Vena cruralis, und den N. cruralis, unten am Sitzbein befindet sich der Durchschnitt der A. und V. pudenda interna.

Der Blasenhals ist vermöge seiner Nerven der Sitz des Harndrangs, der Druck des angesammelten Urins auf denselben, ebenso eine Berührung oder entzündliche Reizung des Blasenhalses erzeugt das Bedürfniss zu harnen.

Die nächsten Umgebungen des Blasenhalses sind folgende: vorn kommen die grossen Venen des Penis unter dem Schambogen hervor, sie helfen dann zu beiden Seiten der Blase den Plexus Santorini bilden; hinter dem Blasenhals liegen die Ureteren, von deren Einmündungsstellen aus sich das Trigonum vesicale zum Anfang der Urethra erstreckt. Nach innen von den Ureteren liegen

die Samenbläschen und innen an diesen der Ductus deferens; die Samen-Ausführungsgänge ziehen sich schief durch die Prostata, um mitten auf dem Samenhügel sich zu entleeren. Zwischen beiden Samengängen und Samenbläschen in der Mitte befindet sich die Stelle, wo Blase und Mastdarm am nächsten zusammengrenzen und nur durch eine dünne, zellig-fibröse Schichte getrennt sind. Weiter nach hinten und oben kommt sodann das Ende des Bauchfells, wo es sich vom Mastdarm zur Blase herüberschlägt. Diese Stelle ist bald etwas tiefer bald höher gelegen. Beim Erwachsenen ist in der Regel noch ein ziemlicher Raum von dem Rand der Prostata bis zum untern Ende des Peritonäums; beim Kind geht das Bauchfell verhältnissweise weiter herab, bis zur Prostata. Dieser Umstand ist beim Steinschnitt wohl zu erwägen. Zu beiden Seiten wird der Blasenhals nebst der Prostata von dem Levator ani umfasst und die obere Aponeurose desselben ist ziemlich fest mit dem Blasenhals verbunden.

Perinäalgegend.

Die Theile, welche den Blasenhals von unten her, in der Perinäalgegend bedecken, sind in der Chirurgie von der grössten Wichtigkeit, da man von dieser Seite aus gewöhnlich den Steinschnitt unternimmt. Die Hauptstelle, welche hier in Betracht kommt, ist der kleine Raum zwischen dem After und dem Bulbus urethrae; zwischen diesen beiden Partien muss man beim Perinäalsteinschnitt auf die Pars nuda und prostatica urethrae eindringen, während beim Mastdarmsteinschnitt dieser Raum sammt dem After in der Mittellinie ganz getrennt und so die Pars nuda und prostatica unmittelbar blosgelegt werden.

Es liegen folgende Theile in der Perinäalgegend: vorne der Bulbus urethrae mit dem M. bulbocavernosus, der ihn bedeckt; seitlich davon die beiden Wurzeln der Corpora cavernosa, bedeckt von den Mm. ischiocavernosi. In der Spalte zwischen Bulbo- und Ischiocavernosus kommt hinten die Arteria superficialis perinaei heraus.

Fig. 53.

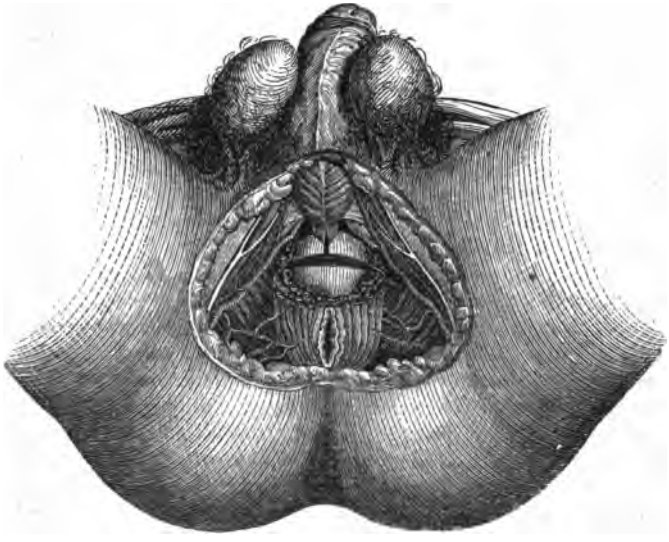

Die Perinäalgegend freipräparirt, der vordere Theil des Sphincter und Levator ani sind weggeschnitten und in die Pars nuda urethrae und Prostata sind Einschnitte gemacht, wie sie beim Bilateral-Steinschnitt vorkommen. Der Bulbus urethrae ist vom M. bulbocavernosus bedeckt, seitlich sieht man die mittlere Perinäalaponeurose, hinter welche der Hauptast der A. pudenda sich begibt. Zweige des Nervus pudendus erscheinen vorwärts und nach der Seite gezogen, am Rand der Mm. ischiocavernosi.

Etwas weiter hinten als der Bulbus entspringen von beiden Seiten her die Mm. transversi perinaei, und vom Anus her schliesst sich der Sphincter ani dem Bulbocavernosus an. Bedeckt von diesen trifft man die Pars nuda urethrae und die Prostata, beide vom Levator ani umgeben. Eine dem Levator ani sich anschliessende Muskelpartie umfasst die Pars nuda und bildet so den Compressor urethrae. In derselben Tiefe mit dem

letzteren Muskel liegen zwei kleine Drüsen, die sich in die Pars nuda urethrae ausmünden, die Gl. Cowperi. Die Prostata ist hinten noch von einer dünnen Aponeurose zugedeckt. Dringt man noch weiter, so gelangt man zum Boden der Blase, rechts und links die Samenbläschen (Fig. 55). Alle diese Theile können nur dadurch sichtbar gemacht werden, dass man die Verbindung zwischen Sphincter ani und Bulbocavernosus durchschneidet oder beide Muskeln zusammen wegnimmt, und den Bulbus nach vorn, den Anus aber nach hinten drängt.

Zur Seite der Perinäalgegend, halb verborgen hinter dem Rand des Sitz- und Schamknochens liegt die Arteria pudenda, begleitet vom Nervus pudendus. Eine ziemlich starke fibröse Scheide bedeckt die Arterie und befestigt sie an dem innern Rand des Knochens. Die Arterie sendet zuerst einen Ramus hämorrhoidalis externus zum Anus, weiter vorn kommt der Ramus superficialis perinaei heraus, noch weiter vorn entspringt die Arteria bulbi, und ganz in der Tiefe, in der Nähe des Schambogens, die A. corporis cavernosi und die Dorsalis penis. — Zu beiden Seiten des Anus, zwischen ihm und dem Sitzbein, finden sich die Fossae ischiorectales, gefüllt mit Fett und in der Tiefe begrenzt vom Levator ani.

Die Perinäalmuskeln haben, wie fast alle Muskeln, einen dünnen fibrösen Ueberzug, so auch die Bulbocavernosi und Ischiocavernosi und der Levator ani. Diese Ueberzüge hat man nun Aponeurosis superficialis, media, superior etc. genannt, sie sind aber kaum wichtig genug, um eine besondere Unterscheidung zu verdienen. Deutlicher und bedeutender, als alle diese feinen Fascien ist die fibröse Befestigung der Pars nuda und des Bulbus unter dem Schambogen; man hat diese, die Pars nuda an ihrem Ende umgebenden fibrösen Fasern, die sich unter dem Schambogen herüberspannen, Lig. triangulare urethrae oder Lig. bulbi genannt. Von den vorderen und seitlichen Partien der Prostata an bis zum Anfang des Bulbus ist die Harnröhre durch fibröse Fasern an den Schambogen befestigt; dieser Theil der Harnröhre ist desswegen nicht sehr verschiebbar.

Die sogenannte untere Mittelfleisch-Aponeurose ist so schwach entwickelt, dass man sie kaum vom übrigen subcutanen Zellgewebe unterscheiden kann. Als mittlere Aponeurose hat man eine ziemlich dünne Ausbreitung von Fasern beschrieben, welche vom Lig. bulbi ausgehend sich der unteren Seite des Levator ani anschliesst (vgl. d. Abbild. p. 146 u. 149). Die obere Aponeurose endlich, sonst auch Fascia pelvis genannt, dient der oberen Seite des Levator ani als Bedeckung und Befestigung. Dieselbe legt sich über die Muskel (Pyriformis, Obturator, Coccygeus, Levator ani), welche den trichterförmigen Boden der Beckenhöhle bilden helfen, her, und schliesst somit die Beckenhöhle von der Mittelfleischgegend ab. Die Prostata ist hinten in eine grubige Ausbuchtung dieser Fascie, Fascia prostatae, aufgenommen.

Für die Urinabscesse und für die Urininfiltration haben die Muskel und Fascien der Perinäalgegend eine gewisse Bedeutung. Die Urinabscesse der Perinäalgegend pflegen relativ klein und gespannt zu bleiben, so lang sie hinter der Fascia prostatae oder hinter den Muskeln dieser Gegend, besonders dem Levator ani, Bulbocavernosus u. s. w. an ihrer Entwicklung gehemmt sind; ist die untere Fascie der Perinäalmuskel durchbrochen, so kommt es dagegen leicht zu rascher und weit verbreiteter Infiltration oder Versenkung im Bindegewebe. Das Bindegewebe des Hodensacks, des Schambergs, der Inguinalgegend und der innern Schenkelseite, auch der Hinterbackengegend kann auf diese Weise von Urininfiltration ergriffen werden.

Der Seitensteinschnitt (Fig. 54) fällt so ziemlich in eine Linie, die parallel ist mit dem aufsteigenden Sitzbein und mit dem M. ischiocavernosus. Zu weit nach innen würde der Mastdarm, zu weit nach aussen würde die A. pudenda getroffen werden können. Fängt man den Schnitt zu weit nach vorn an, so trifft man den zu Blutungen leicht geneigten Bulbus, führt man ihn zu weit nach hinten, so kommt man über die Prostata-Aponeurose hinaus, und es ist damit vielleicht die Urininfiltration in das zwischen Blase und Rectum gelegene

Zellgewebe erleichtert. Die beiden letzteren Fehler sind übrigens sehr unerheblich; manche Chirurgen pflegen, wenigstens bei grossem Blasenstein, so zu operiren, dass sie am Bulbus den Schnitt anfangen und erst hinter der Prostata aufhören.

Fig. 54.

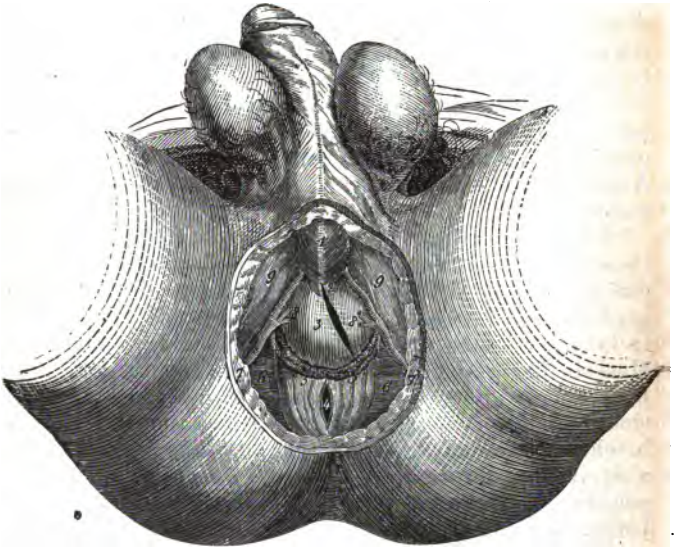

1. Bulbus. 2. Pars nuda. 3. Prostata. 4. Anus. 5. Sphincter ani, vorn weggeschnitten. 6. Levator ani. 7. A. pudenda. 8. A. superficialis und Transversa perinaei, am Ursprung abgeschnitten. 9. Mm. ischiocavernosi.

Gibt man dem Schnitt im Blasenhals nicht genug Richtung nach aussen, so wird vielleicht der Colliculus seminalis gespalten und es kann damit die Zeugungsfähigkeit beeinträchtigt werden. Freilich scheint es kaum in der Macht des Operateurs zu liegen, die Verletzung des Samenhügels sicher zu vermeiden, man sieht wenigstens bei Operationen an der Leiche, die nach allen Regeln der

Kunst vorgenommen worden sind, die Spaltung des Samenhügels hier und da zu Stande kommen. Manche Fälle, wo nach dem Steinschnitt eine mangelhafte Erections- und Ejaculationsfähigkeit zurückblieb, scheinen aus solchen Verletzungen am Blasenhals herzurühren. Es ist dies ein Grund, der wohl dazu bestimmen könnte, dem oberen Steinschnitt den Vorzug zu geben.

Fig. 55.

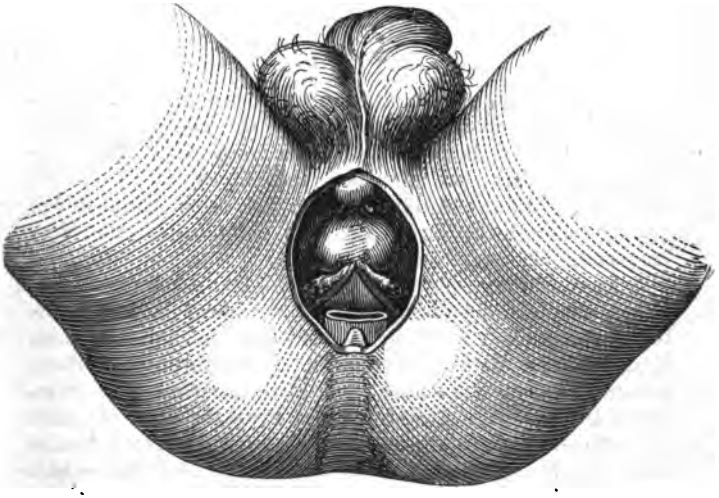

Die Haut und die Muskel der Perinäalgegend nebst dem Ende des Mastdarms sind weggenommen. Man erkennt den Bulbus nebst den Cowper'schen Drüsen, die Prostata mit Samenbläschen und Vas deferens, weiter hinten die Blase. Ueber dem abgeschnittenen Ende des Rectums ragt die Spitze des Steissbeins vor.

In der untern Rectovesicalgegend, mitten zwischen beiden Samengängen und Samenbläschen, ist die Wandung der die Blase bedeckenden Theile am dünnsten, sie besteht nur aus der Mastdarmwand nebst der dünnen Fascie und einer Lage von intermediärem Zellgewebe;

diese Stelle würde sich sehr für den Steinschnitt empfehlen, wenn sie nicht wegen der hohen Lage im Rectum schwerer zugänglich wäre. Ausserdem hätte man die Nähe des Bauchfells und die Entstehung einer lippenförmigen Rectovesicalfistel zu fürchten, welche durch die Nähe der beiderseitigen Schleimhäute erleichtert würde. Der Blasenstich in dieser Gegend hat mehr für sich, namentlich in Fällen, wo die Blase stark gegen das Rectum angedrängt ist; doch ist auch hier die tiefe Stelle, die Schwierigkeit der Befestigung des Katheters und die Gefahr einer Fistel wohl zu erwägen.

Harnröhre.

An der Harnröhre unterscheidet man eine Pars prostatica, Pars nuda und Pars spongiosa. Die ganze Länge derselben kann beim Erwachsenen auf sechs Zolle geschätzt werden; bei manchen Individuen ist aber die Harnröhre auffallend länger und bei allen kann durch die Erection sowie durch Anziehen des Gliedes eine Verlängerung hervorgebracht werden.

Den Anfang der Harnröhre bildet die Prostata, indem das Gewebe dieser Drüse einen breiten und ziemlich festen, dabei aber doch elastischen und ausdehnbaren Ring um den Blasenhals und die Harnröhrenschleimhaut herum bildet. Die Pars prostatica urethrae ist etwa zwölf Linien lang. Die Breite der Prostata erstreckt sich am weitesten nach hinten und aussen hin; man kann in dieser Richtung (beim Seitensteinschnitt) den Blasenhals wohl neun Linien weit einschneiden, ohne über die Prostata hinauszukommen. — Unmittelbar vor dem Blasenhals erhebt sich in der Prostata das Caput gallinaginis mit den Samenausführungsöffnungen, seitlich von demselben sind die Ausführungsgänge der Prostatadrüse selbst. Eine feine Schichte von Drüsengewebe erstreckt sich bei vielen Individuen noch in die Blase hinein, mitten im Trigonum der Blase; durch Hypertrophie dieser Schichte entsteht der sogenannte mittlere Lappen der Prostata, der bei den Urinretentionen vermöge seiner klappenartigen Wirkung eine so bedeutende Rolle spielt.

Dem Colliculus seminalis muss eine gewisse Erectionsfähigkeit zugeschrieben werden; aus einer Erection desselben wird es erklärlich, warum nichts vom Samen in die Blase tritt und warum man während einer starken Erection nicht harnen kann. Bei manchen kranken Individuen scheint wegen unvollkommener Erection des Samenhügels die Abschliessung der Blase unvollkommen zu geschehen, so dass ein Theil des Samens sich mit dem dort befindlichen Urin vermischt.

Der vordere Theil der Prostata ist ziemlich fest an den absteigenden Schamknochen angefügt, der Levator ani legt sich enge an sie an und ein Theil der Muskelfasern des Levator ist an ihr befestigt. Im Innern zeigt die Pars prostatica urethrae eine leichte Ausbuchtung unmittelbar vor dem Blasenhals, der Katheter kann hier einen Aufenthalt erfahren und man fühlt oft das rasche schnappende Hinübergleiten des Katheters über diese Stelle.

Im Fötus findet man eine Vesicula prostatica, mitten im Samenhügel gelegen und auf ihm ausmündend. Ein Rest von dieser Blase ist öfters auch bei Erwachsenen noch anzutreffen. Vielleicht sind einige Fälle von divertikelartigen Ausbuchtungen, die man an der Pars prostatica urethrae in dieser Gegend angetroffen hat, aus diesem Sinus prostaticus zu erklären.

Die Pars nuda urethrae, etwa drei Linien lang, besteht aus einer dünnen, die Schleimhaut umgebenden Schichte von spongiosem Gewebe, um dieses herum sind die, von Manchen zum Levator ani gerechneten, Muskelfasern befindlich, welchen man den Namen Compressor urethrae, Constrictor urethrae u. s. w. gegeben hat. Diese Fasern können die Urethra verengen und etwas nach oben heben; sie scheinen für die Entleerung der Urethra und für die Ausspritzung des Samens mitzuwirken. Manche Aerzte glauben, dass öfters ein Krampfzustand in diesen Muskeln als Hinderniss der Urinentleerung oder des Katheterisirens auftrete. — Die Pars nuda liegt gerade unter und hinter dem Schambogen, sie bildet die Stelle, wo sich die Urethra um den Schambogen herumkrümmt, und wo man folglich auch mit dem Katheter eine Krümmung beschreiben muss.

Nach oben und vorn ist die Pars nuda durch das Ligamentum bulbi befestigt, dieses Ligament verengt etwas den Eingang in die Pars nuda und kann so vielleicht zum Hinderniss für den Katheter werden. — Beim Perinäalschnitt wird die Pars nuda sammt ihren Muskeln gespalten.

Fig. 56.

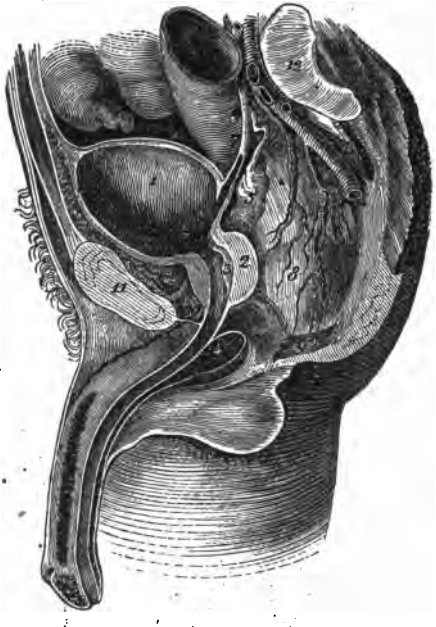

1. Blase. 2. Prostata. 3. Samenhügel. 4. Bulbus. 5. Samenbläschen. 6. Samengang. 7. Harnleiter. 8. Mastdarm. 9. Sphincter ani. 10. Lig. triangulare nebst Vena dorsalis penis. 11. Symphysis. 12. Synchondrosenfläche des Kreuzbeins. 13. Iliaca externa der linken Seite abgeschnitten. 14. Iliaca interna sinistra. 15. N. ischiadicus.

Am Bulbus urethrae besitzt das spongiose Gewebe der Harnröhre eine Anschwellung; auch das Lumen der Harnröhre ist hier, zumal bei alten Individuen, etwas

weiter und die Wand ausdehnbarer, während am Ende des Bulbus, wo das Ligamentum bulbi herübergespannt ist, die Harnröhre diese Ausdehnbarkeit wieder verliert. Der Bulbus ist es, wo die Krümmung der Harnröhre nach hinten beginnt, wo am häufigsten ein falscher Weg mit dem Katheter gemacht wird, und wo durch Zusammenschrumpfen und Verhärtung des Schleimhaut- und des spongiösen Gewebs am häufigsten Stricturen verkommen.

Penis.

Nachdem die Corpora cavernosa zu der Harnröhre hingetreten sind und sich zu beiden Seiten an und über sie hergelegt haben, wird der Penis formirt, bestehend aus dem Corpus spongiosum und den beiden Corpora cavernosa. Die letzteren, welche in ihrer fibrösen Scheide ein sehr grobes Netz von Capillargefässen enthalten, hängen vorne ohne Scheidewand mit einander zusammen, so dass es vorne gleichsam nur ein Körper ist. Die spongiöse Schichte, welche die Harnröhrenschleimhaut umgibt, ist nach unten stärker entwickelt als nach oben. An der obern Harnröhrenwand grenzt daher die Schleimhaut fast unmittelbar an die fibröse Scheide der Corpora cavernosa, unten und vorn ist das spongiöse Gewebe viel dicker und mehr entwickelt und vermöge seiner Weichheit ausdehnbar; es folgt daraus, dass man sich im Penis mit dem Katheter mehr an die obere Wand halten muss, wenn man sicher sein will, sich in keiner Falte zu verirren. An der vordern Seite besitzt die Schleimhaut zuweilen Follikel mit so weiter Oeffnung, dass sich ein feiner Katheter darin fangen kann.

Auf dem Rücken des Penis verlaufen die Arteriae dorsales nebst den Nerven, und in der Mitte die unpaare Vena dorsalis (Fig. 57). Eine dünne Fascie, die Fascia penis, eine Fortsetzung der Fascie des M. bulbocavernosus und des Lig. suspensorium penis, hüllt diese Theile sammt dem Gliede selbst ein.

Bei einer Amputation des Penis können dreierlei Arterien eine Blutung machen, die Arteriae corporis spongiosi oder die des Corpus cavernosum oder die Arteriae dor-

permanenten (lippenförmigen) Fistel zu fürchten. Es ist diess ein Grund, den Steinschnitt nicht so gerne an dieser Stelle vorzunehmen, obgleich er hier am wenigsten verwundend sein würde.

Der obere Verticalschnitt (Spaltung des Blasenhalses und der Urethra nach oben) hat auch wichtige Gründe gegen sich: sowie man den Blasenhals nach vorne einige Linien tief einschneidet, so kommt man auf das laxe Zellgewebe, das zur Infiltration so sehr fähig ist; ausserdem ist zu grösseren Steinen hier, zwischen Blase und Symphysis, kein Raum; es könnte wohl auch die Vena dorsalis clitoridis verletzt werden. Dasselbe gilt von dem sogenannten Vestibularschnitt, abgesehen davon, dass derselbe eine sehr grosse Wunde macht. Der seitliche Vaginal-Steinschnitt, analog dem männlichen Lateralschnitt, hat noch am meisten für sich, er ist aber schwierig, da man in dem ziemlich kleinen Raum zwischen der Urethra und dem Schambein das Messer hinführen muss, ohne damit in die Scheide oder auf die A. pudenda zu fallen.

Die Blasensteinzertrümmerung ist beim Weib erleichtert durch die Weite der Urethra und die leichte Einführung der Instrumente. Dagegen wird sie wieder dadurch erschwert, dass neben dem Instrument der Urin rasch abfliesst, und ferner dadurch, dass die weibliche Blase zu beiden Seiten des Mutterhalses je eine Vertiefung bildet, ein Umstand, der zuweilen das Aufsuchen des Steins erschwert.

Die weibliche Urethra, gegen anderthalb Zoll lang, lauft in gerader Linie nach unten und vorn, um sich im Vorhof, am Eingang der Scheide zu öffnen. Die Oeffnung befindet sich hinter der Clitoris und vor dem sogenannten Scheidenwulst. Sie ist von kleinen Falten umgeben; auch innerlich zeigt sich die Urethralschleimhaut gefaltet; wenn diese Falten anschwellen, so sieht man sie prolabiren. Das äussere Ende der Urethra ist etwas enger als ihr Anfang am Blasenhals.

Die weibliche Urethra ist ziemlich ausdehnbar, man benützt diesen Umstand zur unblutigen Entfernung der kleineren Blasensteine. Sie ist auch etwas verschiebbar,

indem die fibrösen Anheftungen an der Beckenfascie ihr doch einen gewissen Spielraum lassen. Bei Retroversion des Uterus wird die Urethra nach innen gezogen, beim Prolapsus der vorderen Scheidenpartie wird sie öfters mit nach aussen und unten dislocirt. Es kann diess so weit gehen, dass sie, statt von oben nach unten und vorne zu verlaufen, eine von unten nach oben und vorn gehende Richtung erhält.

Fig. 58.

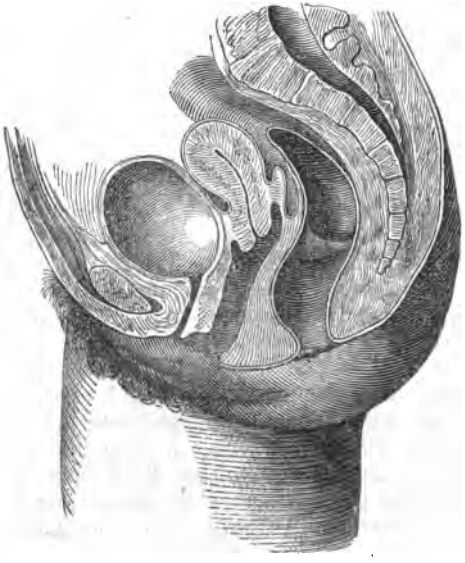

Sagittaldurchschnitt der weiblichen Geschlechtsorgane; die Blase und der Uterus stehen in dieser Figur etwas tiefer als bei Fig. 59, wo das Präparat künstlich aufgerichtet erscheint.

Aeussere Scham.

Die äussere Scham wird gebildet von den grossen und kleinen Schamlippen, der Clitoris, dem Vestibulum, endlich nach hinten vom Perinäum.

Vom Schamberg zum Perinäum ziehen sich die grossen Schamlippen herab, bestehend aus einer Hautfalte, die mit Fett und festem, zum Theil fibrösem Zellgewebe ausgefüllt ist. Hinten vereinigen sie sich durch eine feine, scharfrandige Commissur und gehen so über ins Mittelfleisch; innen sind sie von Schleimhaut ausgekleidet, und verbinden sich mit den kleinen Schamlippen, welche aus einer Schleimhautfalte mit einer gefässreichen Zwischenschichte bestehen. Im vordern und obern Theil der Schamspalte liegt die Clitoris, sie setzt sich aus zwei von den Sitzbeinen herkommenden Schwellkörpern zusammen und erhält von den beiden kleinen Schamlippen aus eine Art Präputium.

Der Raum zwischen den kleinen Schamlippen und zwischen dem Eingang der Vagina wird Vorhof, Vestibulum, genannt. Der hinterste Theil dieser Gegend nahe dem Perinäum heisst Fossa navicularis. Zwischen dieser Grube und dem Mittelfleisch liegt das Schamlippenbändchen, das bei der ersten Geburt einzureissen pflegt. Hinter der Schleimhaut des Vorhofs findet sich zu beiden Seiten ein Wulst von spongiösem Erectilgewebe (Vorhofzwiebel); über denselben legt sich der Constrictor cunni; nach aussen am Knochen liegt die Arteria pudenda nebst den Nerven, deren Lage und Vertheilung der männlichen Organisation ganz entsprechend ist. Seitlich nach hinten im Vorhof, noch vor dem Scheideneingang, liegen die Bartholinischen Drüsen, mit ihrem etwa sieben Linien langen Ausführungsgang, der sich seitlich im Vorhof, noch ausserhalb des Hymens ausmündet. Wenn dieser Ausführungsgang sich entzündet, so kann man öfters den Eiter deutlich aus ihm herausdrücken. Wenn die Drüse vereitert, so entsteht ein tief liegender und ungern heilender Schamlippenabscess.

Das Perinäum besteht aus Haut und Schleimhaut, aus den Insertionen des Sphincter ani und des Constrictor cunni, womit sich der Transversus perinaei und Levator ani verbindet, und aus einer Anhäufung von Fett. Der Durchschnitt des Perinäums in der Mittellinie gibt eine dreieckige Form (Fig. 58), vorn die Schleimhaut des Vorhofs (der Fossa navicularis), hinten die des Rectums, unten die äussere Haut. Wenn das Perinäum einreisst und nicht der Riss durch erste Vereinigung wieder zusammenheilt, so werden durch das Einschrumpfen der granulirenden Wunde die Haut und die Vorhofschleimhaut gegen einander gezogen, zugleich entsteht durch den Zug der Narbe eine Verlängerung der Schamlippen nach hinten, und es bleibt eine Erweiterung der Schamspalte zurück. Der Sphincter ani bildet hier den festen Punkt; da er vermöge seiner Befestigung nicht durch die Narbe dislocirt werden kann, so müssen die Schamlippen dem Zug der Narbencontraction folgen und nach hinten rücken.

Das Mittelfleisch ist in hohem Grade ausdehnbar, wie man diess besonders bei den Geburten beobachtet. Man hat es eine Ausdehnung bis zu 5 Zollen erhalten gesehen. Ohne diess wäre die Möglichkeit einer Geburt des Kindskopfs durch ein Loch im Mittelfleisch durch (Partus perinaealis) nicht zu begreifen.

Mutterscheide.

Die Vagina, aus Schleimhaut und einem submucosen Erectilgewebe bestehend, hat nach vorne von sich die Blase und Urethra, nach hinten den Mastdarm, seitlich grenzt sie unmittelbar an die Wandungen des Beckens an, ausgenommen die Stelle, wo der Levator ani sich an ihr anlegt. Am Eingang der Vagina befindet sich das Hymen, oder es sind als Rest davon die Carunkeln wahrzunehmen. Eine vordere und hintere Reihe quer liegender Runzeln bilden sich an der Vaginalwand. Die vordere Partie dieser Runzeln ist beträchtlicher; man nennt den hinter der Urethramündung gelegenen Theil, der oft einen sehr merklichen Vorsprung in die Scheide hineinmacht, Scheidenwulst. Bei vielen Personen trifft man auch einen

sehr deutlich ausgesprochenen hintern Scheidenwulst. Die Urethra, der untere Theil der Blase bis hinter das Trigonum, auch seitlich noch die Ureteren liegen nahe unter der Vaginalwand, hinten grenzt der Mastdarm sehr nahe an, indem nur ein kurzfaseriges Zellgewebe zwischen beiden Kanälen gelegen ist; oben und hinten, am Vaginalgewölbe, trifft man hinter der Vagina das Bauchfell, welches hier noch eine kurze Strecke weit zwischen Vagina und Mastdarm herab sich erstreckt. Alle diese Theile können leicht von der Vagina aus verletzt und perforirt werden.

Fig. 59.

Durchschnitt des Beckens und der weiblichen Beckeneingeweide. (Der Uterus an dem Präparat künstlich aufgerichtet).

Im leeren Zustande liegen die Wandungen der Vagina nahe an einander, so dass sie sich berühren. Es geschieht

diess theils vermöge der Elasticität der Vagina, theils vermöge des Drucks der übrigen Beckeneingeweide. Wenn die Vagina ihre Elasticität verliert, wenn ihr Gewebe sich erschlafft und verlängert oder wenn die Verbindungen der Vagina mit der Beckenwand und dem Bauchfell sich erschlaffen, oder wenn die über der Vagina liegenden Theile an Erschlaffung ihrer Befestigungen leiden, so kann ein Prolapsus entstehen, es kann sich die Blase nach unten und vorn herabsenken (Cystocele), oder die vordere Mastdarmwand (Rectocele), oder es kann ein Theil der Scheide für sich selbst, ringfaltenartig sich vordrängen (Prolapsus vaginae), oder endlich es kann die Gebärmutter sich herabsenken und die Vagina um sich her umstülpen (Prolapsus uteri).

Die grosse Mehrzahl der sogenannten Muttervorfälle sind Vorfälle der unteren vorderen Partie der Scheide; wenn sich das Uebel weiter entwickelt, so senkt sich die Blase, dann der Muttermund, zuletzt und sekundär auch die hintere Vaginalwand herab [1].

An ihrem oberen Ende bildet die Vagina ein Gewölbe, das den Mutterhals umfasst, und in welches der Muttermund nach hinten zu hereinragt. Das Vaginalgewölbe ist vermöge seiner schlaffen Verbindungen ziemlich verschiebbar, es ist so eingerichtet, dass es sich den leichteren Lageveränderungen der Gebärmutter nicht widersetzt; bei stärkeren Lageveränderungen wird die Vagina häufig gezerrt und verlängert und die Form des Vaginalgewölbes in verschiedener Weise geändert.

Gebärmutter.

Die Gebärmutter liegt am Eingang des Beckens, aufgehängt zwischen den Blättern des breiten Mutterbandes, welches die vordere Gebärmutterseite zum grössten Theile und die hintere vollständig überzieht. Der verhältnissweise feste und weniger verschiebbare Theil der Gebärmutter ist der Hals derselben, welcher mit der Blase und Vagina in Verbindung steht. Seitlich, nach

1 Ich habe diesen Mechanismus in meiner Abhandlung vom Jahr 1851 im Archiv für phys. Heilkunde zuerst dargestellt.

vorn sowohl als nach hinten, hat der Hals der Gebärmutter fibröse Befestigungsfasern, die mit dem breiten Mutterband sich gegen das Sacrum hinziehen und vorn mit dem Lig. pubovesicale sich verbinden. Der obere Theil der Gebärmutter ist viel beweglicher; er wird nur durch die breiten Mutterbänder und durch das Lig. rotundum, das sich seitlich vom oberen Rand des Uterus zum Leistenkanal erstreckt, einigermassen in seiner Lage erhalten. Im obern Rand des Ligamentum latum verlauft die Muttertrompete, hinten, unterhalb der Trompete, liegt das Ovarium. Nach der hinteren Seite endigt sich das breite Mutterband in die Douglas'schen Falten. Der Raum hinter dem Mutterband und der Gebärmutter, zwischen der letzteren und dem Rectum, heisst der Douglas'sche Raum. Die Arterien für die Gebärmutter kommen von der Seite her, in der Douglas'schen Falte und im Ligamentum latum, es sind Zweige der Aa. vesicales, zum Theil auch der Aa. spermaticae.

Man theilt die Gebärmutter in den Körper, den Mutterhals und den Muttermund. Der Körper bildet eine rundlich dreiseitige, von vorn nach hinten breitgedrückte Höhle, in den obern Winkel münden die Trompeten ein. Die Höhle des Mutterhalses ist spindelförmig; zwischen dem Hals und Körper findet sich eine leichte Verengung, der innere Muttermund. Die ganze Höhle der Gebärmutter hat etwa eine Tiefe von nahezu zwei und einem halben Zoll; bis zu dieser Tiefe kann man also bei normalem Bau mit der Uterussonde eindringen. Die innere Auskleidung ist schleimhäutiger Natur; am Hals und am Muttermund sind vielfache Schleimfollikel, die Schleimhaut des Mutterhalses ist gefaltet. Dort sind auch die Schleimpolypen am häufigsten. Die sogenannten Ovula Nabothi kann man als eine Art Schleimpolypen im Kleinen betrachten.

Der Muttermund ragt beträchtlich in die Scheide hinein, indem diese sich mit einem breiten Ansatz um den Gebärmutterhals herumlegt. Er besteht aus einer vorderen und hinteren Lippe, erstere ragt etwas weiter vor als die letztere. Bei Jungfrauen bildet die Oeffnung der Gebärmutter eine enge Querspalte, bei Frauen, die

geboren haben, wird sie mehr rundlich, und hat oft eine narbigt unebene Beschaffenheit. Ein gewisser Grad von Offenheit des Muttermunds scheint zur Befruchtung nöthig zu sein; Verengung des Muttermunds kann Sterilität erzeugen.

Die granulationsähnliche Beschaffenheit, welche die Oberfläche des Muttermunds bei Entzündungen häufig annimmt, muss aus einer Auswärtskehrung der hypertrophirten Uterinschleimhaut erklärt werden.

Eierstock.

Die Eierstöcke liegen nach hinten und aussen von der Gebärmutter, in einer hinteren Aussackung des breiten Mutterbands. Ihre follikuläre Structur scheint die Ursache, warum sie zu krankhafter Cystenbildung eine so grosse Neigung haben.

Vermöge der Lage des Eierstocks begreift man leicht, dass die Balggeschwülste desselben auf die Gebärmutter einen Druck oder Zug ausüben können; man beobachtet häufig, dass die Gebärmutter durch solche Geschwülste nach oben gezogen wird (Recession des Uterus), oder dass sie eine schiefe Lage durch dieselben erhält. Wenn eine Eierstockwassersucht mehr nach unten und hinten gegen das Vaginalgewölbe hin sich ausdehnt, so kann von dort aus eine Punction des Balges vorgenommen werden.

Wenn ein Eierstock in einem Leisten- oder Schenkelbruch gelegen ist, so wird eine Lageveränderung der Gebärmutter nach derselben Seite hin zu erwarten sein; man wird also zum Zweck der Diagnose touchiren müssen. Ein verschiebender Druck des Fingers auf den Muttermud würde dann dem Eierstock einigen Zug mittheilen und so zur Reposition dienen können.

Der Nebeneierstock, ein Rudiment des nur für die Fötalzeit dienenden Wolf'schen Organs, liegt seitlich nach hinten vom Eierstock; zuweilen trifft man auch hier pathologische Cystenbildung.

SECHSTE ABTHEILUNG.

OBERE EXTREMITÄT.

Vordere Schultergegend, Achselgegend. Schlüsselbein. Schulterblatt, hintere Schultergegend. Schultergelenk. Oberarm. Ellenbogengegend. Vorderarm. Handgelenk. Handwurzel, Mittelhand. Finger.

Vordere Schultergegend, Achselgegend.

Im obern Theil der Schultergegend liegen unter der Haut das Schlüsselbein und das Acromion, nebst den zu diesen Partien gehörigen Muskeln, sämmtlich von einer ziemlich dichten Fascie überzogen. Die hauptsächlichsten Muskel der oberen Schultergegend sind der Cucullaris, der Pectoralis major und der Deltoideus. Diese drei bedecken mit einander den grössten Theil der zur Schulter gehörigen Partien. Von hinten und unten her kommt der Latissimus dorsi, welcher einen Theil des Schulterblatts, den unteren Winkel und den äusseren Rand zudeckt. Unten bildet der Latissimus dorsi nebst dem Pectoralis major die Achselhöhle, in der sich mehrere Lymphdrüsen, sodann die Arteria und Vena axillaris nebst dem Plexus brachialis befinden. Noch tiefer in der Achselhöhle trifft man das Schultergelenk.

Die Gefässe und Nerven der Achselgegend ziehen sich von der ersten und zweiten Rippe her, zuerst auf dem M. serratus, dann auf den Subscapularis aufsitzend, zur inneren Seite des M. coracobrachialis hin. Unmittelbar hinter dem Schlüsselbein sind sie vom Subclavius bedeckt; in ihrem ganzen Verlauf geht der Pectoralis major über sie her, und an der äussern Seite des Thorax auch noch der Pectoralis minor, so dass sie hier von einer doppelten Muskelschichte bedeckt sind.

Fig. 60.

Die tiefere Schichte der vorderen Schultergegend, durch Abtrennen und Zurückschlagen des Pectoralis und Deltoideus blosgelegt. Ueber der Subclavia auch die Aponeurose durch Ovalschnitt weggenommen. 1. Pectoralis major. 2. Deltoideus. 3. Pectoralis minor von der Aponeurose bedeckt. 4. Coracobrachialis und Biceps. 5. Vena cephalica. 6. A. thoracica acrominalis.

Die V. cephalica verlauft in der Linie zwischen Pectoralis und Deltoideus zum Schlüsselbein hin. Sie tritt

in der vorderen Schultergegend hinter die oberflächliche und in der Nähe des Schlüsselbeins hinter die tiefe Muskelfascie, um sich in die Subclavia einzumünden.

Fig. 61.

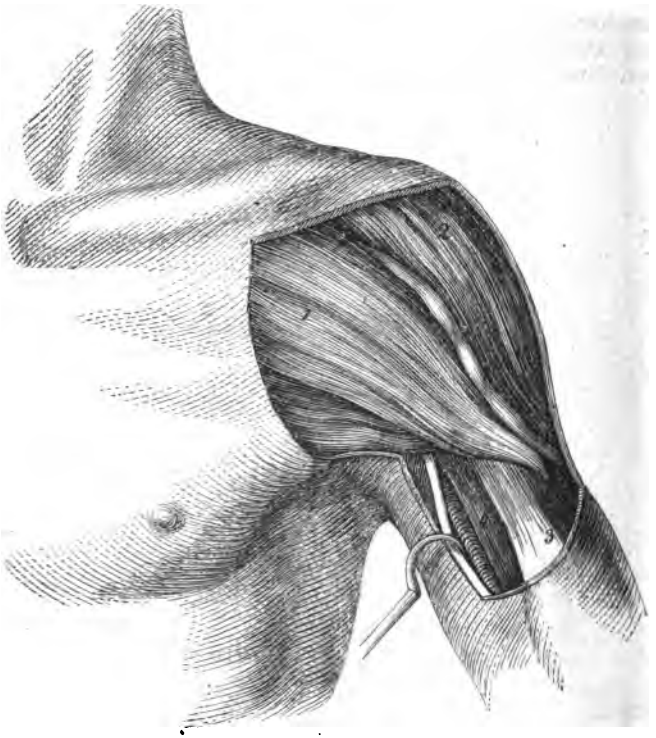

Haut und Fascie der vorderen Schultergegend weggenommen. 1. Pectoralis major. 2. Deltoideus, zwischen diesen beiden die Vena cephalica. 3. Biceps. 4. Coracobrachialis, neben ihm die Arteria brachialis. Der N. medianus zur Seite gezogen.

Die Vena axillaris (Fig. 63) verlauft am oberflächlichsten durch die Achselhöhle, sie wird durch eine Partie

fibröser Fasern an den Processus coracoideus und an die Fascie des Pectoralis minor befestigt, so dass sie nicht dislocirt werden kann, und dass ihr Lumen nach der Durchschneidung leicht offen bleibt. Man erklärt sich daraus die Gefahr des Lufteindringens bei einer Verletzung dieser Vene.

Die Arteria subclavia ist unterhalb des Schlüsselbeins so gelegen, dass die Vene etwas oberflächlicher und nach innen, die Nerven nach aussen und um ein weniges tiefer im Zellgewebe sich befinden (vergl. auch die Abbildungen p. 69 und 70). Im weitern Verlauf, besonders hinter dem Pectoralis minor und in der eigentlichen Achselhöhle, ist die Arterie sehr eng von den Nerven umgeben und die zwei Wurzeln des Stamms vom Nervus medianus bilden eine Schlinge um die Arterie (Fig. 63). Am Ende der Achselhöhle, wo der Arm beginnt, wird die Lage der Arterie wieder freier und der Nervus medianus lauft hier gewöhnlich über sie her.

Mehrere Arterienzweige, die für die Chirurgie nicht unwichtig sind, entspringen von der Arteria axillaris. Noch ehe sie hinter den Pectoralis minor tritt, gibt sie die Thoracica acrominalis ab. Dieselbe kann, wenn man die Unterbindung des Hauptstamms in der Nähe des Schlüsselbeins macht, unter das Messer kommen. Es mag zweckmässig erscheinen, die A. subclavia eher über dem Abgang der Thoracica als unterhalb derselben zu unterbinden, damit sich um so eher ein Blutpfropf in der Gefässhöhle bilden kann.

Der zweite Hauptzweig ist die A. subscapularis (Fig. 62), sie entspringt in der Gegend des Rands vom M. subscapularis, und spaltet sich sogleich in einen Ramus circumflexus (Circumflexa scapulae), der unter dem Triceps zur hintern Seite des Schulterblatts geht, und in einen Ramus descendens, der seitlich und hinten am Thorax herablauft. Gemeinschaftlich mit der Subscapularis oder neben ihr entspringt die Mammaria externa, welche bei Exstirpation der Brustdrüse, vorzüglich die Blutung verursacht.

Fig. 62.

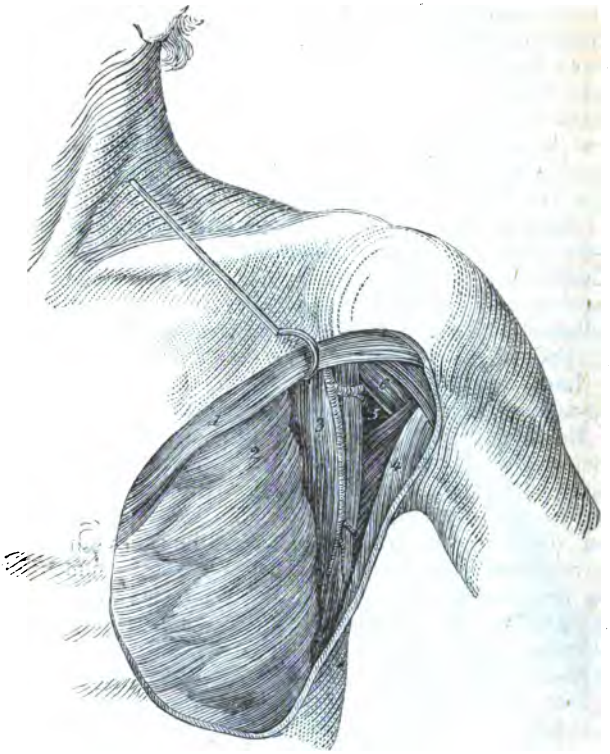

Die A. subscapularis durch Wegnahme der Haut und der Achselfascie blosgelegt. 1. Pectoralis. 2. Serratus. 3. Subscapularis. 4. Latissimus nebst dem Teres major. 5. A. circumflexa scapulae. 6. Triceps; weiter aussen befindet sich die Gefässscheide und der M. coracobrachialis.

Die letzten Zweige der Axillaris sind die beiden Circumflexae humeri, welche schon dem Arm angehören, und sich, die eine, die stärkere hinten, die andere vorn um den Hals des Oberarms herumschlagen. Bei einer

Resection des Oberarmgelenkskopfs wird man sich genau an den Knochen halten müssen, damit diese Stämme nicht verletzt werden.

Fig. 63.

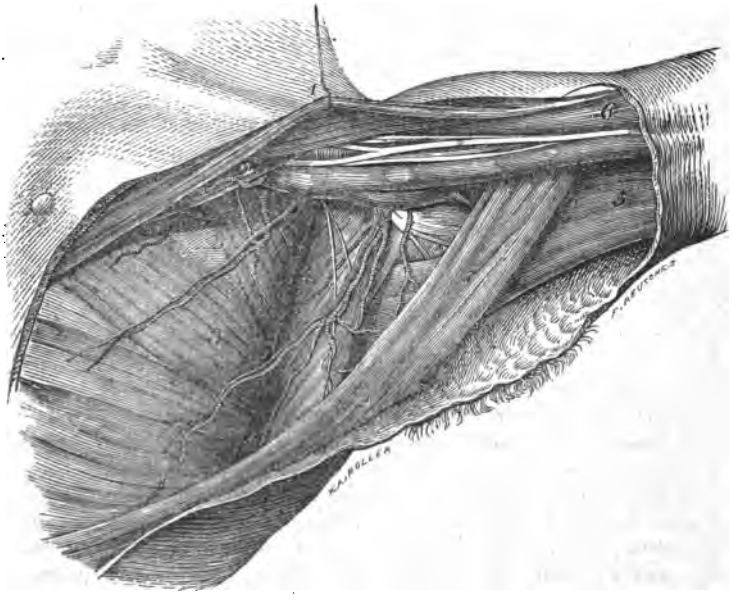

Die Achselgegend von vorne her betrachtet. 1. Der M. pectoralis, hinaufgezogen. 2. Pectoralis minor. 3. Serratus magnus. 4. Subscapularis. 5. Triceps. 6. Biceps. 7. Latissimus dorsi mit dem Teres major vereinigt. Man sieht die A. axillaris grossentheils bedeckt vom N. medianus. Nach unten sieht man die A. u. V. thoracicae und die A. subscapularis sich verzweigen. Ebenso den N. subscapularis und axillaris.

Die Nerven des Plexus brachialis gehen zum Theil schon von dem über dem Schlüsselbein gelegenen Theil des Plexus ab, diese Zweige laufen gerade nach

unten, um sich in die Muskeln der vorderen Schultergegend, den Pectoralis, Serratus, Subscapularis zu begeben. Die eigentlichen Armnerven bilden einen Plexus, der bis in die Achselhöhle reicht, von dort an löst sich der Plexus in die einzelnen Armnerven auf. Der Medianus und Musculocutaneus wenden sich nach vorn, der Ulnaris und die Cutanei mehr nach innen, und der Axillaris und Radialis nach hinten. Der Axillaris, der die A. circumflexa posterior begleitet, ist der einzige unter diesen, der eigentlich der Schultergegend angehört; er verzweigt sich hauptsächlich im M. deltoideus.

Die Lymphdrüsen der Achselhöhle sind sehr zahlreich, 8—12, sie stehen ebenso mit den Lymphgefässen des Thorax und der Brustdrüse wie mit denen des Arms im Zusammenhang. Mehrere dieser Drüsen liegen so tief und so nahe bei der Arterie und Vene, dass man kaum wagen darf, sie anders als mit den Fingern herauszunehmen.

Schlüsselbein.

Das Schlüsselbein zeichnet sich vor andern Röhrenknochen dadurch aus: dass es seinem ganzen Verlauf nach unmittelbar unter der Haut (und Fascie) gefühlt werden kann. Man sollte daraus den Schluss ziehen, dass Brüche des Schlüsselbeins sehr leicht zu erkennen seien; es kommen aber doch zumal bei Kindern Fälle genug vor, wo eine Schlüsselbeinfraktur nicht sogleich erkannt wird, wenn sie nämlich ohne Zerreissung des Periosts und nur mit sehr geringer Dislocation verbunden auftritt.

Die Muskeln, die sich am Schlüsselbein inseriren, sind: der Cleidomastoideus und Cucullaris nach oben, der Subclavius nach unten und hinten, der Pectoralis major und der Deltoideus nach vorn und unten. Hinter dem Sternalende des Schlüsselbeins liegt die Vereinigung der Vena subclavia mit der Jugularis interna; der Anfang der Vena subclavia zieht sich zunächst hinter dem obern Rand des Schlüsselbeins hin; die Jugularis externa steigt hinter dem Platysmamyoides am Hals nahe bis zum Schlüsselbein herab; nahe unter dem Schlüsselbein mündet

die Vena cephalica, welche zwischen Deltoideus und Pectoralis heraufkommt, in die Subclavia ein. Häufig sieht man einen anastomosirenden Ast zwischen Cephalica und Jugularis externa über das Schlüsselbein hergehen. Hinten liegt zwischen dem Schlüsselbein und der Arteria und Vena subclavia ein kleiner Muskel, der Subclavius. Vermöge der Nähe der Arteria transversa colli (Fig. 26) könnte auch diese bei einer Verletzung oder Operation am Schlüsselbein mitverletzt werden.

Das Schlüsselbeingelenk besteht aus dem Gelenkskopf und der ziemlich flachen Grube des Brustbeins, welche im Verhältniss zu dem breiten Kopf des Schlüsselbeins einen nur geringen Umfang hat. Beide Knochen werden durch eine doppelte Gelenkskapsel, mit einem Zwischenknorpel zwischen beiden Kapseln, in Verbindung erhalten. Einige fibröse Faserpartien, Lig. interclaviculare und costoclaviculare, helfen das Gelenk befestigen. Die Insertion des Sternocleidomastoideus bedeckt das Gelenk von vorn, der Sternohyoideus und Sternothyreoideus helfen es von hinten her bedecken. — Verrenkungen in diesem Gelenk können sowohl nach vorn als nach hinten zu Stande kommen, eine übermässige Bewegung der Schulter nach vorn oder nach hinten kann sie hervorbringen. Nach hinten könnte vielleicht auch eine directe Gewalt das Schlüsselbein dislociren. Ein bedeutendes Hinderniss der Einrichtung pflegt hier nicht vorzukommen; ist der nach vorn oder hinten verrenkte Kopf des Schlüsselbeins über den Rand seiner Gelenksgrube nach innen gegen die Mittellinie gewichen, so wird man hauptsächlich durch Nachaussenziehen der Schulter ihn wieder hereinzubringen suchen. Bei der Luxation nach innen und vorn müsste der Sternomastoideus, im Fall er sich interponirte, durch einen solchen Zug umgangen werden. Um den reponirten Knochen in seiner Lage zu erhalten, ist Fixirung des Arms und Schulterblatts die Hauptsache; örtlich kann ein Druck die Neigung zur Wiederverrenkung nach vorne bekämpfen.

Der äussere Theil des Schlüsselbeins ist an der Wurzel des Processus coracoideus befestigt durch eine breite Band-

masse, die man Ligamentum trapezoideum und conoideum genannt hat. An seinem äusseren Ende besitzt das Schlüsselbein eine flache, längliche, nach aussen und hinten sehende Gelenksfläche, die sich mit der entsprechenden Fläche am vorderen Rand des Acromion verbindet. Eine straffe Kapsel umgibt dieses Gelenk, in welchem sich öfters auch ein Zwischenknorpel befindet. Von oben und hinten schliesst sich der Cucullaris, vorn der Deltoideus dem Schulterblattgelenk an; beide tragen zur Befestigung desselben bei. Das Gelenk liegt unmittelbar unter der Haut und Fascie, es bedeckt die Sehne des M. supraspinatus und den obersten Theil des Oberarmgelenks.

Eine Verrenkung im Schulterblattgelenk, also eine Luxation des Schulterblatts, kommt besonders nach unten vor, sie ist die Folge eines Stosses, der die fibrösen Verbindungen zum Reissen bringt und die Schulter hinabdrückt. Die Behandlung besteht im Hinaufhalten des Schulterblatts. In einigen wenigen Fällen hat man beobachtet, dass das Acromialende des Schlüsselbeins durch einen Stoss auf dasselbe nach unten luxirt und gegen den Supraspinatus hineingetrieben wurde.

Die S-förmige Krümmung des Schlüsselbeins erleichtert die Entstehung von Frakturen bei einem Fall auf die Schulter; durch die Schwere des Arms und durch die Neigung des Schulterblatts sich nach vorne zu senken wird die Dislocation des äusseren Stücks sehr begünstigt. Diesen Momenten müssen hauptsächlich die Apparate beim Schlüsselbeinbruch zu begegnen suchen.

Schulterblatt, hintere Schultergegend.

Das Schulterblatt ist fast überall von Muskeln überzogen; nur der Acromialtheil desselben liegt unbedeckt unter der Haut; drei Muskel, der Subscapularis, Supraspinatus und Infraspinatus überziehen seine Flächen; an seinem äusseren Rand finden sich der lange Kopf des Triceps, der Teres major und minor, und der Latissimus dorsi. Letzterer überdeckt auch den untern Winkel; den

obern hintern Theil überdeckt der Cucullaris, der sich an der Spina scapulae und dem Acromion inserirt. Zwischen diesen beiden Muskeln sieht man den Infraspinatus liegen, die einzige Stelle, wo die Fläche des Schulterblatts nur von Einer Muskelschichte bedeckt wird.

Fig. 64.

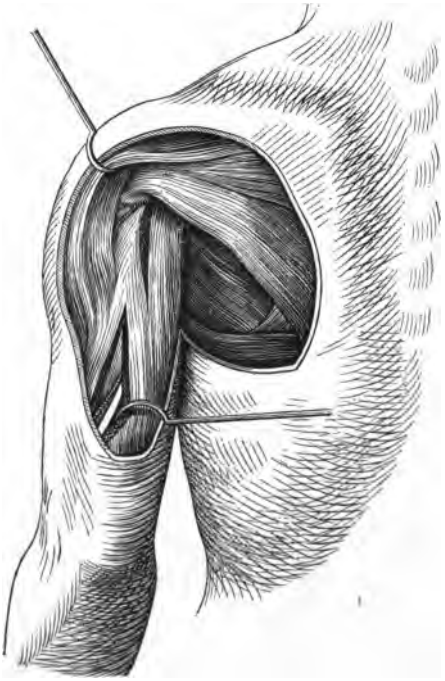

Die hintere Schultergelenksgegend freipräparirt. Deltoideus in die Höhe gehoben, um die Circumflexa posterior zwischen dem Oberarm und dem langen Kopf des Triceps vorkommen zu sehen. Der äussere Kopf des Triceps eingeschnitten, um den N. radialis nebst der ihn begleitenden Arterie zu erkennen.

An dem hintern und obern Rand des Schulterblatts inseriren sich die Rhomboidei, der Levator anguli scapulae, der Omohyoideus, von der vorderen Brustseite her der Serratus anticus. Am Acromion entspringt nach aussen der Deltoideus, am obern Rand der Gelenksgrube der lange Kopf des Biceps. Am Processus coracoideus setzen sich der Pectoralis minor, der Biceps und Coracobrachialis an, bedeckt vom Pectoralis major und vom vordern Theil des Deltoideus.

Die Arterien des Schulterblatts kommen theils von der Halsgegend her, indem sich die Transversa scapulae längs dem Schlüsselbein hin zur Incisura scapulae, die Transversa colli aber unter den Cucullaris zum hintern Rand des Schulterblatts begibt, theils sind es Zweige der A. subscapularis (Fig. 63).

Die Nerven der Schulterblattmuskeln kommen aus dem obersten Theil des Plexus brachialis: der eine Theil derselben tritt vom Hals aus nach hinten, zur hinteren und oberen Seite des Schulterblatts (Dorsalis scapulae, Suprascapularis), die anderen gehen hinter dem Schlüsselbein herab, als Nn. pectorales und subscapulares.

Das Schulterblatt besitzt eine ziemlich ausgedehnte Verschiebbarkeit am Thorax, indem es besonders Drehungen zu machen im Stande ist, wodurch der untere Winkel nach vorn oder hinten gewendet wird. Letztere Bewegung ist sehr wichtig für die Erhebung des Arms, welche theilweise durch Drehung des Schulterblatts zu Stande kommt. Wenn die vordern Schulterblattmuskeln, namentlich der Serratus, paralysirt werden, so kommt eine krankhafte Erhebung des Schulterblatts nach oben und hinten zu Stande, durch Ueberwiegen der hintern Muskulatur. Der Kranke kann auch seinen Arm nicht mehr recht erheben ohne die entsprechende Mitwirkung des Schulterblatts. Bei Ankylose des Schultergelenks vermehrt sich die Anstrengung der Schulterblattmuskel, indem der Kranke die fehlende Action des Schultergelenks durch um so stärkere Bewegung des Schulterblatts zu ersetzen sucht.

Schultergelenk.

Fig. 65.

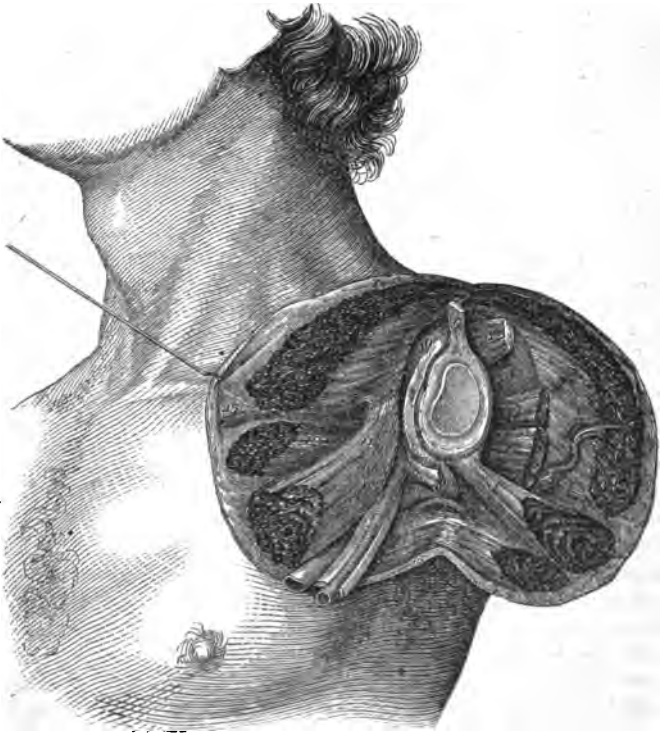

Die Schultergelenksgegend nach Exarticulation des Oberarms durch den seitlichen Lappenschnitt. 1. 2. Beide Hälften des Deltoideus. 3. 4. Beide Hälften des Latissimus dorsi. 5. Triceps. 6. Teres minor. 7. Infraspinatus. 8. Supraspinatus (zwischen beiden letzteren die hintere Partie des Acromion). 9. Sehne des Biceps. 10. Subscapularis. 11. Biceps und Coracobrachialis. 12. Pectoralis major. 13. Vena cephalica. 14. A. circumflexa scapulae. Die Circumflexa humeri nebst dem Nervus axillaris weiter oben durchschnitten.

Das Schultergelenk besitzt eine grosse Freiheit und Vielseitigkeit der Bewegungen, zugleich ist es aber auch

unter allen Gelenken am häufigsten der Luxation ausgesetzt. Die Grube für den runden Oberarmkopf ist länglich und verhältnissweise klein, der Kopf, der noch durch seine Tuberositäten vergrössert wird, ragt daher auf allen Seiten über die Gelenkgrube hinaus. An der oberen Hälfte des Gelenks bilden der Processus coracoideus und das Acromion, verbunden durch das Ligamentum coracoacromiale, eine Art von Dach über das Gelenk, unten ist dasselbe frei und nur von Muskeln geschützt. Die Muskeln, die das Gelenk umgeben (Fig. 65), sind zunächst: vorn der Subscapularis, oben der Biceps (caput longum) und Supraspinatus, hinten der Infraspinatus und Teres minor, unten der lange Kopf des Triceps. Diese alle liegen unmittelbar auf der Gelenkskapsel auf und inseriren sich theils mit, theils neben derselben am Knochen. Der Biceps geht sogar durch die Gelenkskapsel durch. Etwas entfernter bedecken das Gelenk: oben der Deltoideus, vorne der kurze Kopf des Biceps nebst dem Coracobrachialis, weiter nach vorn und unten der Pectoralis major, nach hinten und unten der Latissimus dorsi nebst dem Teres major. Der Plexus brachialis sammt den grossen Gefässen geht vorn über den untersten Theil des Gelenks hin, bei erhobenem Arm fühlt man die Arterie auf dem Gelenkskopf pulsiren. Hart um den Hals des Oberarmknochens herum lauft die A. circumflexa posterior nebst dem N. axillaris, um sich im Deltoideus auszubreiten. — Mehrere Schleimbeutel liegen am Schultergelenk: einer befindet sich zwischen dem Acromion und der Gelenkskapsel, ein zweiter zwischen dem Processus coracoideus und der Kapsel, ein dritter, gewöhnlich mit dem Gelenk communicirend, liegt zwischen der Sehne des Subscapularis und dem obern vorderen Gelenksrand. Wenn man sich die Communicationsöffnung zwischen dem Schleimbeutel des Subscapularis und der Gelenkskapsel vergrössert denkt, z. B. durch einen Einriss der Zwischenwand, so wird Neigung zur Spontanverrenkung hiemit gegeben sein.

Das Kapselband, das sich rings am Rand des sogenannten anatomischen Halses, über dem Tuberculum majus und minus inserirt, wird von der Sehne des Biceps

durchbohrt. Diese letztere wird in ihrer Rinne zwischen den beiden Tuberkeln durch eine fibröse Scheide befestigt, aus der man sie zuweilen bei Zerreissungen dieser Scheide dislocirt werden sah. Die stärkste Faserpartie des Kapselbandes entspringt von der Wurzel des Processus coracoideus, man hat diesen Fasern wohl mit Unrecht einen eigenen Namen, L. coracoideo-capsulare, gegeben.

Fig. 66.

Die Bänder der Schultergelenksgegend von vorne her betrachtet. Man sieht das Lig. coracoclaviculare und coracoacromiale. Zwischen dem grossen und kleinen Höcker des Oberarmkopfes sieht man die durchschnittene Sehne des Biceps aus der Kapsel hervorkommen.

Die gewöhnliche Form von Verrenkung des Oberarms ist die nach vorn, unten und innen, zwischen die Scapula und den Subscapularis. Reisst oder schneidet man an einer Leiche das Kapselband auf der vorderen Seite ein, so bedarf es nur einer geringen Gewalt, um den Gelenkskopf nach vorn und unten herauszudrücken.

Damit der Gelenkskopf noch weiter unten, unbedeckt vom Subscapularis zum Vorschein komme, bedarf es einer grösseren Zerreissung der Kapsel und eines Einrisses des M. subscapularis. Der Gelenkskopf ist in einem solchen Fall nur noch vom M. pectoralis major bedeckt und bei erhobener Lage des Arms fühlt man ihn sogar unter der Haut der Achselhöhle. Man hat dieser letzteren Varietät im Gegensatz zur Luxation nach unten und innen, unter den Subscapularis, den Namen Luxation nach unten oder Luxation unter den Pectoralis gegeben. Beides ist aber im Grund einerlei Art von Luxation, nur dass im letzteren Falle eine noch beträchtlichere Zerreissung vorkommt, vermöge deren der Kopf noch etwas weiter nach vorn und unten, als in den gewöhnlichen Fällen, getreten ist. Daher scheint es unnöthig und unpraktisch, beiderlei Fälle so streng und mühsam von einander unterscheiden zu wollen, wie viele neuere Chirurgen es versucht haben.

Die Verrenkung nach hinten, zwischen den Infraspinatus und die Scapula ist ein seltener Fall. Der Mechanismus ist ganz analog der Luxation hinter den M. subscapularis. Nach unten und hinten, zwischen dem Teres minor und dem Triceps hat man auch ausnahmsweise einmal eine Luxation gesehen. — Man kann bei den Verrenkungen des Oberarms zwei Grade unterscheiden: solche, wo der Kopf nur bis zu seinem anatomischen Hals aus der Grube hinausgegleitet ist und sein Tuberculum noch der Gelenksgrube zugekehrt ist, so dass die Rinne des anatomischen Halses sich an den Rand der Grube anlegt; zweitens solche, wo auch das Tuberculum mit auf dem Rand der Scapula steht. Es kommen aber auch Uebergänge zwischen diesen beiden Formen vor.

Um den Gelenkskopf des Oberarms zu reseciren, dringt man am besten und nächsten durch einen Längenschnitt in der Linie zwischen Acromion und Processus coracoideus auf ihn ein. Man trifft den Gelenkskopf hinter dem Deltoideus. Die lange Sehne des Biceps findet man in der Vertiefung zwischen dem grossen und kleinen Tuberkel des Oberarmkopfs; man kann, wenn man es der Mühe werth findet, diese Sehne schonen, sie

aus ihrer Scheide ablösen und durch einen stumpfen Haken zur Seite ziehen lassen, während das Kapselband nach rechts und links getrennt wird. Beim Abtrennen der hinteren Kapseltheile vom Knochen wird man sich daran erinnern müssen, dass die Aa. circumflexae um den Hals desselben herumlaufen.

Zur Exarticulation wählen wohl die meisten Operateure den oberen hinteren, und unteren vorderen Lappenschnitt. Der Einstichpunkt ist am hinteren Rand der Achselhöhle und der Ausstich zwischen Acromion und Processus coracoideus. Der seitliche Lappenschnitt mit einem vorderen und einem hinteren Lappen gibt auch ein ganz gutes Resultat. Der Ovalschnitt, von der Gegend des Lig. coracoacromiale anfangend, macht geringere Verletzung und kleinere Wundflächen, als die Lappenschnitte; er ist vielleicht bestimmt, die anderen Methoden zu verdrängen. Immer wird man darauf Bedacht nehmen müssen, dass die Art. axillaris zuletzt durchschnitten werde, damit man rasch die Blutung bemeistern kann.

Oberarm.

Der Oberarmknochen ist überall von Muskeln überzogen und bedeckt, nur seitlich am Ellbogen, an den beiden Condylen finden sich zwei unbedeckt unter der Haut liegende Stellen. Am obern Theil des Oberarms sind es der Deltoideus, der Pectoralis und Latissimus dorsi, nebst dem Biceps und Triceps, die den Knochen umgeben. Der Pectoralis major setzt sich an die Spina tuberculi majoris, der Latissimus an die Spina tub. minoris an, mitten zwischen den Sehnen dieser beiden lauft der Biceps und Coracobrachialis nebst Gefässen und Nerven durch. Gegen die Mitte des Arms heftet sich der Deltoideus an; wo er aufhört, beginnt der Ursprung des Brachialis internus, der um die Sehne des Deltoideus herum sich inserirt. In der mittleren Armgegend finden sich nur zwei Muskelpartien, vorn der Biceps und halb bedeckt von ihm der Brachialis, hinten der Triceps; beide Partien sind durch die Fascia intermuscularis von einander geschieden. In der Gegend über dem Ellbogen bemerkt man

sodann die Insertionen der Vorderarmmuskeln; von der Radialseite her die Supinatoren und Extensoren, von der Ulnarseite her den Pronator teres und die Flexoren, in die Lücke zwischen Pronator teres und Supinator longus begeben sich der Biceps und Brachialis.

Die Arteria brachialis steigt am Rande des Coracobrachialis und Biceps herab, anfangs bedeckt vom

Fig. 67.

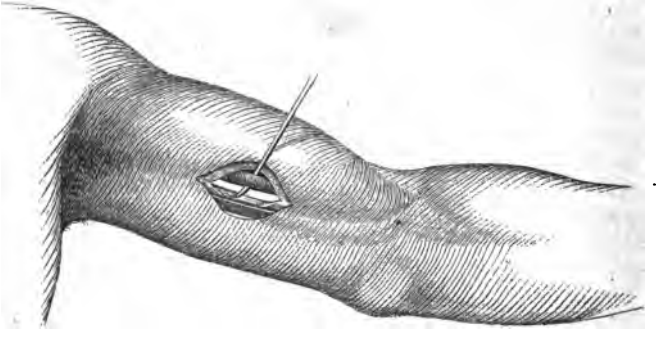

Die A. brachialis blossgelegt und hinter dem Nervus medianus vorgezogen.

Nervus medianus; im untern Theil des Arms liegt der Medianus auf ihrer innern Seite und etwas tiefer (Fig. 69). Sie liegt in der letzteren Gegend auf dem M. brachialis, neben der Sehne des Biceps, und die Aponeurosis bicipitis, die sich mit der Aponeurose des Vorderarms nach der Ulnarseite zu verbindet, geht im Ellenbug von aussen nach innen über die Arterie weg. Die Vena mediana basilica lauft hier gewöhnlich parallel mit ihr.

In der Nähe der Sehne des Latissimus dorsi geht die A. profunda brachii ab; ein Zweig von dieser begleitet den N. ulnaris, ihr Hauptstamm begleitet den N. radialis bis zum Ellbogengelenk hin (Fig. 64). Ausser diesen sendet noch die A. brachialis nach beiden Seiten Collateraläste

zum Ellbogengelenk, die dort mit den Aa. recurrentes der Ellbogengegend anastomosiren.

Nicht selten findet sich die Anomalie einer doppelten Arteria brachialis; die Verdoppelung beruht nur auf einer hohen Theilung; man sieht einen äusseren oberflächlicheren Ast, der zur Radialis wird, und einen innern tieferen, der in die Cubitalis sich verwandelt, am Arm herunter laufen. Bei Unterbindungen, Amputationen u. s. w. kann diese Anomalie wichtig werden.

Will man die Brachialis oben unterbinden, so muss man auf den Rand des M. coracobrachialis einschneiden und den N. medianus nach innen schieben; hinter ihm trifft man die Arterie. Will man unten im Ellenbug die Unterbindung machen, so muss die Aponeurose des Biceps eingeschnitten werden; unmittelbar hinter ihr liegt das Gefäss (Fig. 69).

Zwei Venae brachiales, bisweilen auch in der obern Armgegend nur eine, begleiten die Arteria brachialis. Die Vena cephalica lauft auf der äussern Seite des Biceps herauf und vorn über die Schulter hin bis zur vordern Schlüsselbeingegend; die Basilica tritt unter der Mitte des Oberarms durch ein Loch in der Fascie und verbindet sich mit der Vena brachialis.

Die Nerven, welche am Arm herunterlaufen, begleiten zum Theil die Arterie, wie der Medianus und der Cutaneus major und minor; der letztere verlässt die Arterie in der Mitte des Oberarms, um die Fascie zu durchbohren; der Cutaneus major etwas weiter unten, derselbe begleitet im Ganzen die Vena basilica. Der Musculocutaneus, nachdem er den Coracobrachialis durchbohrt hat, geht hinter dem Biceps zur äusseren Seite des Oberarms, er steigt unten an der äusseren Seite des Biceps in der Nähe der Vena cephalica herab. Der N. ulnaris durchbohrt schon oben die Fascia intermuscularis brachii, und lauft zwischen dieser und dem Rand des Triceps zum innern Condylus hinab. Der N. radialis geht hinter dem Knochen zwischen ihm und dem Triceps herum, so dass er in der Mitte des Knochens ganz nahe an diesen grenzt; er kommt sodann nach vorne zwischen den Brachialis internus und Supinator longus zu liegen und lauft bedeckt

von dem letzten Muskel zur äussern und vordern Seite des Ellbogengelenks. (Vgl. Fig. 70.)

Ellbogengegend.

Fig. 68.

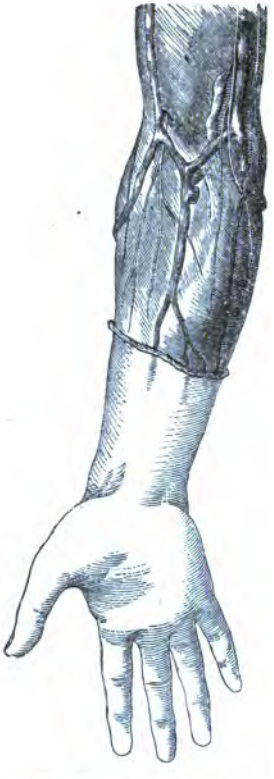

Auf der vordern Seite des Ellbogens, in der Ellbeuge, trifft man unter der Haut und über der Fascie die Venen, welche beim Aderlass in Betracht kommen, innen die Basilica, aussen die Cephalica, nach der Mitte zu die Mediana, oder auch (Fig. 68) eine Mediana basilica und cephalica, beide letzteren unter spitzigem Winkel nach unten mit einander zusammenkommend. Zwei starke Hautnerven liegen in der Nähe dieser Venen, der Cutaneus major innen, der Musculocutaneus aussen. Der Cutaneus major geht sogar in der Regel über die Mediana basilica an ihrer Vereinigung mit der Basilica weg. Freilich zeigen sich in der Lage der Venen und im Verhältniss der Hautnerven zu denselben eine Menge Abweichungen. Die Mediana basilica hat ungefähr dieselbe Richtung wie die Arteria brachialis und liegt öfters gerade vor ihr; zwischen beiden Gefässen liegt die Apo-

Die Venen und subcutanen Nerven der Ellenbeuge. Auf der Radialseite die Vena cephalica mit dem N. musculocutaneus, auf der Ulnarseite die Basilica und der N. cutaneus major. Mitten die Mediana und ihre beiden Endäste, Mediana cephalica und basilica. Man erkennt neben der V. mediana basilica sowie neben dem Stamm der Basilica die hinter der aufgeschnittenen und zurückgeschlagenen Fascie befindliche A. brachialis.

neurosis bicipitis. Für die Aderlässe hat man aus diesen anatomischen Verhältnissen die Regel abstrahirt, dass man an der Mediana basilica nur im Nothfall zur Ader lassen soll, weil man hier einer Verletzung des Nervens oder der Arterie am meisten ausgesetzt sei. Man ist übrigens gewohnt, sich in der Praxis wenig an diese allzusubtile Regel zu kehren, denn da die Mediana basilica in der Regel die oberflächlichste und grösste der subcutanen Venen ist, so wählt man sie vorzugsweise gern.

Die Hauptsache beim Aderlassen ist, dass man vorher nachfühlt, wo die Arterie liegt, ob sie nicht einen anomal oberflächlichen Verlauf hat; braucht man diese Vorsicht, so wird, abgesehen von besonderer Ungeschicklichkeit, keine Verletzung der Arterie zu fürchten sein. Beim anomalen Verlauf der Arterie, wenn sie z. B. schon hoch oben sich spaltet und nun eine oberflächliche Arteria radialis vor (statt hinter) der Aponeurose des Biceps, unter der Haut hinlauft, wäre man allerdings sehr in Gefahr, die Arterie zu verletzen, wenn man auf die Pulsation keine Rücksicht nähme. Wenn eine Arterie subcutan verlauft, so kann sie ganz ähnlich einer subcutanen Vene durch die Haut durchscheinen und vorragen, somit auch mit einer Vene verwechselt werden.

Die Muskeln der Ellenbeuge greifen auf der vorderen Seite so in einander, dass an der Stelle, wo der Biceps und Brachialis in die Tiefe gehen, um sich an den Knochen zu inseriren, die Vorderarmmuskeln von beiden Seiten her sich darüber hinlegen. Die Insertion des Brachialis ans Cubitusgelenk ist von den Flexoren und dem Pronator teres, die des Biceps an den Radius ist nebst dem Radialgelenk von den Extensoren und Supinatoren bedeckt. Am innern Condylus liegen von innen (d. h. vom Condylus internus) nach aussen die Ursprünge des Flexor ulnaris, Palmaris longus, Flexor radialis, Pronator teres; in der tieferen Schichte sodann der Flexor sublimis und profundus. Am äusseren Condylus liegt am oberflächlichsten der Supinator longus, bedeckt von ihm der Radialis longus und brevis und noch tiefer der Supinator brevis, welcher letztere die Gelenkskapsel des Radius zum grossen Theil überzieht.

Die Arteria brachialis liegt in der Ellenbeuge neben dem M. biceps. Da die Sehne des Biceps sich spaltet, indem der hauptsächliche Theil dieser Sehne sich zum Radius in die Tiefe wendet, der andere Theil zur Aponeurose des Vorderarms an der Cubitalseite sich fortsetzt, so lauft die A. brachialis in der Gabel zwischen diesen beiden Sehnen hindurch. Der N. medianus liegt nach der Ulnarseite (Fig. 69).

Fig. 69.

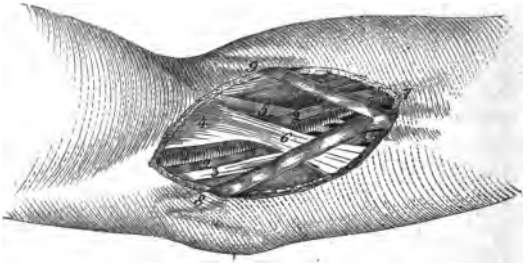

1. Arteria brachialis der linken Seite. 2. 2. Vena brachialis. 3. 3. N. medianus. 4. Biceps. 5. Sehne des Biceps. 6. Aponeurotische Fortsetzung des Biceps. 7. A. radialis. 8. V. mediana basilica. 9. V. mediana cephalica.

Die Arteria brachialis theilt sich dann etwas unterhalb der Linie des Ellbogengelenks in ihre zwei Aeste, Radialis und Ulnaris. Von diesen ist die Radialis die oberflächlichere, sie geht, nur von der Fascie bedeckt, zwischen dieser und der Sehne des Biceps, seitlich zwischen dem Supinator longus und Pronator teres herab, über die Sehne des letzteren hin, zur äusseren Seite des Flexor radialis (Fig. 72). Der Nervus radialis stösst von aussen her zu ihr, um eine Strecke weit gemeinschaftlich mit ihr zu verlaufen. Die A. recurrens radialis entspringt gleich oben aus der Radialis und wendet sich hinter dem Supinator longus hinauf zu den Collateralästen der Radialseite.

Die Ulnaris zieht sich, bedeckt von mehreren Muskeln, von dem Pronator teres, Flexor radialis, Palmaris

longus, Flexor sublimis, zur inneren Seite des Vorderarms; sie liegt dort am Rand des Flexor ulnaris, neben dem Nerven gleichen Namens (Fig. 72). Zugleich mit diesen Muskeln geht auch der Nervus medianus über die Arteria ulnaris weg. Die Interossea, der grösste Zweig, den die Ulnaris abgibt (wenn erstere nicht aus dem Ende der Brachialis entspringt), wendet sich sogleich in die Tiefe des Knochenzwischenraums und sendet den einen Zweig, Interossea volaris, vorn herunter, den andern nach hinten, Interossea dorsalis, welche die Recurrens interossea abgibt. Vorn gibt die Ulnaris noch eine Recurrens ulnaris, die durch den Flexor ulnaris durch zu den Aa. collaterales ulnares über dem innern Condylus in die Höhe geht.

Der Nervus medianus (Fig. 72), welcher in der obern Ellbogengegend nach innen von der Arteria brachialis auf dem M. brachialis herablauft, begibt sich hinter dem Pronator teres oder durch denselben durch zur hinteren Seite des Flexor sublimis. Er kreuzt sich dabei mit dem Ursprung der unter ihm weglaufenden A. ulnaris.

Der N. radialis verlauft in der Ellbogengegend

Fig. 70.

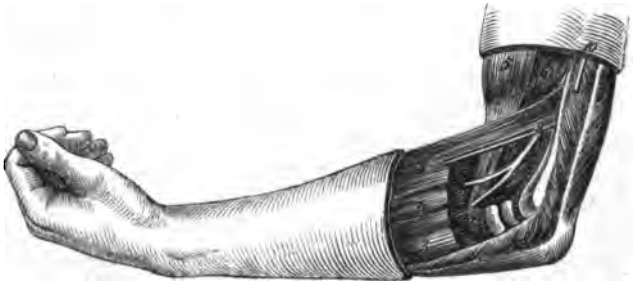

Haut und Fascie nebst den das Radiusgelenk deckenden Muskelinsertionen weggenommen, das Radiusgelenk eröffnet. 1. Supinator longus. 2. Radialis longus. 3. Radialis brevis. 4. Supinator brevis. 5. Biceps. 6. Brachialis internus. 7. Triceps. 8. Anconaeus quartus. 9. N. radialis. 10. Cutaneus externus, abgeschnitten.

Bei der Einrichtung wird man darauf zu achten haben, dass eine Ueberstreckung die Luxation primär hervorgebracht und eine Beugung sie vermehrt hat; man wird also den Arm zuerst in die Stellung der primären Luxation, also in die der Hyperextension bringen, und von dieser Stellung aus die Reposition vornehmen müssen. Da der Radius durch Anstemmung seines Rands ein Hinderniss zu machen vermag, so wird hauptsächlich hierauf Rücksicht zu nehmen und das Zurückgleiten des Radius, wo nöthig durch direkten Druck, zu befördern sein. Wenn übrigens die seitlichen Muskel- und Bänderpartien stark eingerissen oder merklich erschlafft sind, so wird die Einrichtung durch jedes leichte Anziehen und durch einfache Coaptation zu Stande kommen.

Die Resection des Gelenks wird immer von hinten her gemacht, indem man hier keine Gefässe und Nerven zu verletzen braucht. Der Triceps wird in der Quere vom Olecranon getrennt. Der N. ulnaris muss geschont werden, indem man ihn zur Seite zieht; man muss ihn sorgfältig, am besten ohne ihn zu entblössen, durch viele kleine hart auf dem Knochen geführte Schnitte aus seiner Rinne am innern Condylus und an der Ulna losmachen. Der Radiuskopf ist vermöge der Gelenkskapsel, die seinen Hals umgibt, leicht wegzunehmen; ebenso das Olecranon; will man noch mehr vom Gelenktheil der Ulna trennen, so müssten zuerst die sich dort inserirenden Muskeln abgeschnitten werden.

Zur Exarticulation ist das Ellbogengelenk wegen der grossen Breite, welche die Wunde bekommen müsste, wenig geeignet; man zieht es meist vor, die Amputation über dem Gelenk zu machen.

Vorderarm.

Zwischen der Haut und der Fascie befinden sich die Hautnerven und Hautvenen (Fig. 68), von denen schon in der Ellbogengegend die Rede war. Hinter der Fascie

der Vorderseite findet man in der ersten Schichte: den Flexor ulnaris, neben ihm den Nervus und die Arteria ulnaris, weiter nach der Radialseite hin den Flexor communis, den Palmaris longus, den Flexor radialis, nach aussen von diesem die Arterie und den Nerven, endlich auf der Radialseite des Arms den Supinator longus, der so gelegen ist, dass er sowohl der Volar- als Dorsalfläche des Arms angehört.

Fig. 72.

Die zweite Schichte bilden der Flexor profundus und der Flexor pollicis longus; zwischen der ersten und zweiten Schichte der gemeinschaftlichen Flexoren verlauft der N. medianus. In einer dritten Schichte endlich trifft man den Pronator quadratus, die Arteria interossea und das Ligamentum interosseum.

Auf der Dorsalseite kann man zwei Schichten annehmen. Erstens den Supinator longus, Extensor radialis longus, Extensor radialis brevis, Ext. communis, Ext. digiti minimi, Ext. ulnaris, Anconaeus. In der zweiten Schichte ziehen sich die besondern Muskeln des

1. M. biceps. 2. Supinator longus. 3. Pronator teres (ein Theil von ihm ist weggeschnitten, um den ihn durchbohrenden N. medianus besser zu sehen). 4. Flexor radialis und Palmaris longus. 5. Flexor profundus, der Sublimis ist weggenommen. 6. Flexor policis longus. 7. Flexor ulnaris. 8. Pronator quadratus. 9. Muskel des Daumens, dahinter die A. radialis. — Der N. medianus ist in der Mitte des Vorderarms abgeschnitten, der Ulnaris erst in der Mittelhand; den Radialis sieht man nur in der Ellbogengegend angedeutet, neben ihm biegt sich die A. recurrens radialis herum.

Daumens und Zeigefingers schief von der Ulnarseite zur Radialseite hin; es sind der Ext. pollicis longus und brevis, Abductor pollicis longus und Ext. indicis proprius; unten gehören dieselben der ersten Schichte an. In der obern Partie des Vorderarms ist noch der Supinator brevis nebst dem N. radialis profundus, als der tieferen Schichte zugehörend, anzuführen. Noch tiefer liegt dann die Art. dorsalis interossea. Am untern Theil des Vorderarms schlagen sich innen der Dorsalast des N. ulnaris und aussen der N. radialis zur Rückseite herüber, der Ulnaris zwischen dem Köpfchen der Ulna und dem Flexor ulnaris durchgehend, der Radialis schon höher oben zwischen dem Radius und dem Supinator longus durch zum Handrücken tretend (Fig. 74).

Die Aufsuchung der Arterien ist am Vorderarm nur in der unteren Hälfte leicht ausführbar, im oberen Drittel ist sie schwierig. Die Ulnaris liegt hier tief hinter den Muskeln; auch die Radialis liegt oben ziemlich vertieft zwischen den beiden anliegenden Muskeln, dem Pronator teres und Supinator longus. Die Fascie ist oben derber, auch die Scheide, welche die Arterie einhüllt, ist hier ziemlich stark. Beide Arterien, die Radialis und Ulnaris haben anfangs keinen entsprechenden Nerv neben sich, sondern dieser tritt erst etwas weiter unten von der Seite her zur Arterie (Fig. 72). — Je weiter unten, desto leichter wird die Unterbindung der beiden Arterien. Sie liegen hinter der Fascie und haben hinter sich den Knochen. In der Nähe des Handgelenks kann die Unterbindung dadurch wesentlich erleichtert werden, dass man die Hand in die Dorsalflexion bringt; die Sehnen legen sich dann mehr an den Knochen an und das Gefäss ist um so leichter zu sehen.

Zu den häufigsten Arterien-Anomalien gehört die, dass der Dorsalast der Arteria radialis sich schon einige Finger breit über dem Handgelenk nach der Rückseite hinwendet. Man erkennt diese Anomalie sehr häufig beim Pulsfühlen.

Die beiden Vorderarmknochen sind mit einander durch das Ligamentum interosseum verbunden; in der Mitte des Arms ist der Knochenzwischenraum ungefähr

fingerbreit. Der Ulnarknochen ist seiner ganzen Länge nach auf der innern Rückseite unter der Haut zu fühlen. Der Radius ist erst in seiner untern Partie weniger von Muskeln zugedeckt, so dass man seine Rückseite deutlich fühlt. Höchst eigenthümlich ist die Lageveränderung, welche der Radius und mit ihm die Hand und ein grosser Theil der Weichtheile des Vorderarms bei Pro- und Supination erfahren. Es entsteht bei der Pronation eine Kreuzung der beiden Knochen, und es verändert sich nicht nur die Lage der Hand, sondern auch die ganze Form des Vorderams. Bei den Vorderarmbrüchen hat man diese Verhältnisse genau in's Auge zu fassen und zu berücksichtigen, damit nicht durch seitliche callose Verwachsungen die Pro- und Supination gestört werde. — Die leichte Verschiebung der Muskeln bei der Pro- und Supination scheint die Ursache, warum hier und da bei Vorderarmbrüchen ein Muskel oder eine Sehne sich zwischen die Frakturenden interponirt; die Heilung der Fraktur kann hiedurch gestört und die Bildung eines widernatürlichen Gelenks befördert werden.

Gegend des Handgelenks.

In der Mitte der Volarseite geht die Sehne des Palmaris longus in das Lig. volare und in die damit zusammenhängende Aponeurosis palmaris über. Seitlich sieht man den Flexor radialis und noch weiter aussen die Arteria radialis, oberflächlich unter der Aponeurose liegend, ausserhalb des Ligamentum volare, herabkommen; der Dorsalast der A. radialis lauft um den Radialrand des Handwurzelgelenks herum zum Handrücken. An der Ulnarseite zeigen sich der M. palmaris brevis, hinter ihm der N. ulnaris und die Arteria ulnaris, noch weiter aussen die Sehne des Flexor ulnaris, die sich ans Os pisiforme ansetzt. Zu beiden Seiten der Volarseite der Handwurzel entstehen zwei bauchige Muskelpartien, nämlich die kurzen Muskeln für den Daumen und die für den kleinen Finger. Sie haben ihre Ursprünge an den Handwurzel-

knochen, am Ligamentum volare und am obern Theil der Mittelhandknochen.

Den grössten Theil der Sehnen auf der vordern Seite, nämlich die Sehne des Flexor sublimis und profundus, und des Flexor pollicis longus, nebst dem Nervus medianus, findet man bedeckt von dem Ligamentum carpi volare, das sich von dem Os naviculare und multangulum majus zum Os hamatum und pisiforme herüberspannt. Eine grosse gemeinschaftliche Synovialscheide umgibt hier die Sehnen. Diese Synovialscheide ragt oben und unten eine ziemliche Strecke über das Ligament hinaus, es ist diess der Grund, warum man bei einer Anschwellung des Schleimbeutels eine oben und unten vorragende Geschwulst wahrnimmt. Die Daumensehne hat ihre eigene Scheide.

Fig. 73.

1. Flexor ulnaris. 2. Flexor communis. 3. Palmaris longus (abgeschnitten). 4. Flexor radialis. 5. N. medianus.

Auf dem Rücken der Hand sind alle Sehnen ziemlich genau durch besondere sehnige Scheiden, welche das Lig. carpi dorsale bildet, in ihrer Lage befestigt. Am Gelenkskopf des Radius trifft man vier Sehnenscheiden: die des Abductor pollicis, nebst der parallel verlaufenden Sehne des Extensor brevis pollicis, liegt aussen; weiter nach der Mitte liegen die Sehnen des Radialis longus und des Radialis brevis, und noch weiter nach der Mitte liegt die Sehne des Ext. pollicis longus, welche sich schief herüber von der Mitte des Vorderarms zum Ursprung des Daumens begibt. Mitten zwischen Radius und Ulna hat die Sehne des Extensor communis

ihre Scheide und an der Ulna die des Extensor ulnaris.

Fig. 74.

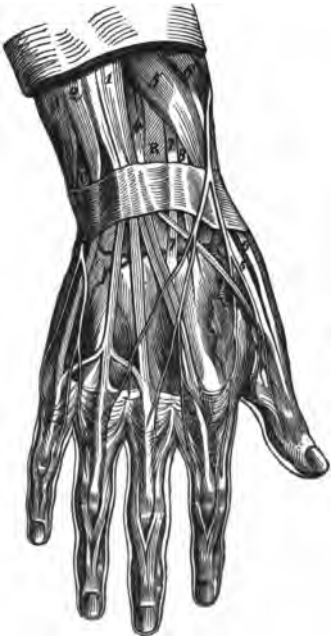

Die Haut und die subcutanen Venen nebst der Fascie sind weggenommen, in der Handgelenkslinie ist der Theil der Fascie, der die Sehnen zusammenhält, stehen gelassen. Man erkennt die Verzweigungen des N. radialis und ulnaris. 1. M. extensor communis. 2. Ext. digiti minimi. 3. Ext. ulnaris. 4. Ext. poll. longus. 5. Ext. poll. brevis. 6. Abductor poll. longus. 7. Ext. radialis brevis. 8. Ext. radialis longus R. Radius. U. Ulna.

Der Endast der A. radialis kommt hinter den langen Daumenflechsen herum zum Handrücken, um sich sogleich wieder, zwischen der Wurzel des Daumens und Zeigfingers durch den M. interosseus durch zur Volarseite der Mittelhand hinabzuwenden. In dem Zwischenraum

zwischen dem Abductor und dem Extensor pollicis kann man die Arterie mit Leichtigkeit bloslegen und unterbinden. Sie gibt einen kleinen Ast für den Handrücken ab, der mit dem kleinen Dorsalast der Arteria ulnaris

Fig. 75.

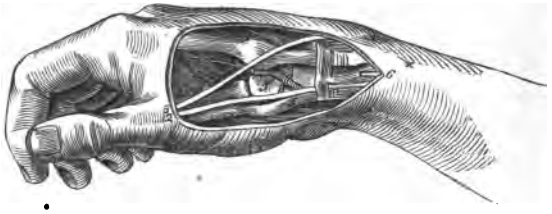

1. Abductor pollicis longus. 2. Extensor poll. brevis. 3. Ext. poll. longus. 4. Interosseus. 5. Os multangulum majus. Das Gelenk mit dem Daumen aufgeschnitten. 6. N. radialis abgeschnitten.

das Rete dorsale bildet. Die feinen und verhältnissweise unbedeutenden Nerven des Handrückens kommen von dem Radialis und Ulnaris dorsalis, welche beide an der untern Partie des Vorderarms von der Volarseite zur Dorsalseite sich herüberziehen. Die Venen des Handrückens gehen grösstentheils zur Vena cephalica.

Gelenke der Handwurzelgegend.

Es liegen in der Handgelenksgegend viererlei wichtige Gelenke nahe bei einander, 1) das untere Gelenk des Radius und der Ulna, 2) das Gelenk zwischen dem Radius und der Handwurzel, 3) das mittlere Handwurzelgelenk, und endlich 4) die Gelenke zwischen Handwurzel und Mittelhand. Minder wichtig ist das Gelenk für das Os pisiforme auf dem Os triquetrum, sowie die vielen seitlichen Gelenkverbindungen der einzelnen Handwurzelknochen.

Das Gelenk zwischen Radius und Ulna ist ein einfaches Kapselgelenk, es dient der Pronation und Supination; ein Zwischenknorpel (Cartilago triquetra), die Fortsetzung des Radius-Gelenkknorpels, trennt das Ulnargelenk vom Handwurzelgelenk. Ein sehr bewegliches Ligament, Lig. subcruentum, heftet diesen Zwischenknorpel an den Proc. styloideus der Ulna. Die Befestigung der Ulna an die Handwurzel ist ziemlich schlaff, sie beruht auf dem Lig. laterale internum und ist so eingerichtet, dass die Hand an ihren Drehungen bei der Pro- und Supination nicht gehindert wird. Die Luxation in diesem Gelenk ist selten, sie erfolgt gewöhnlich nur bei gleichzeitigem Bruch des Radius oder auch bei Bruch des Processus styloideus ulnae nebst Zerreissung des Kapselbandes. Die Ursache ist wohl meistens eine directe stossende Gewalt, wiewohl sich auch eine übermässige Supination als Ursache der Luxation der Ulna (nach vorne) annehmen lässt.

Das eigentliche Handgelenk besteht aus dem Radius nebst dem dreieckigen Knorpel, ferner aus der ersten Reihe der Handwurzelknochen, dem Os naviculare, lunare und triquetrum. Ein Kapselband und seitliche Ligamente dienen zur Befestigung. Die vielen Sehnen, welche sämmtlich durch aponeurotische Scheiden theils am Radius (auf der Rückseite), theils an den Handwurzelknochen (Lig. volare) befestigt sind, tragen sehr zur Sicherung dieses Gelenks bei und machen, dass selbst bei der stärksten directen Gewalt nicht leicht Luxation eintritt. Es kommt weit eher zum Bruch des Radiuskopfs, der übrigens einer Luxation sehr ähnlich sehen kann. Als die gewöhnliche Ursache dieses Bruchs wirkt ein Fall mit vorgestreckter Hand, wobei die Volarseite der Hand auf dem Boden aufstosst.

Das mittlere Handgelenk ist aus sieben Knochen zusammengesetzt: einerseits das Os naviculare, lunare und triquetrum, andererseits das Os hamatum, capitatum, multangulum majus und minus. Dem Os naviculare stehen die beiden Multangula gegenüber, dem Triquetrum das Os hamatum, in der Mitte befindet sich das Os

capitatum, welches dem Os lunare und zugleich seitlich dem Os naviculare entspricht. Das mittlere Handgelenk ist ziemlich straff, es erlaubt keine ausgedehnte Bewegung, es beschreibt in der Quere eine flach S-förmige Linie. Man erkennt seine Linien am besten bei starker Beugung der Hand. Eine Luxation dieses Gelenks sieht man zuweilen bei starker Palmarflexion des Handgelenks entstehen; die Kapsel bricht auf dem Handrücken und das Os capitatum drängt sich mit seinem Gelenkskopf nach der Rückseite hervor.

Die Gelenke zwischen Handwurzel und Mittelhand sind nicht bei allen Fingern ganz ähnlich. Das des Daumens ist ziemlich frei und seine Bewegung ziemlich vielseitig; es besitzt nicht nur die Fähigkeit der Flexion und Extension, sondern auch die der Abduction und Adduction (Sattelgelenk). Die Mittelhandgelenke für die übrigen Finger sind dagegen sehr straff, sie besitzen fast gar keine Bewegung. Nur bei den Wölbungsbewegungen der Hand, d. h. wenn der Handrücken eine convexere und schmalere Form annimmt, erleiden diese Gelenke einige Verschiebung. Die Gelenke für den vierten und fünften Finger (auf dem Os hamatum) sind etwas flacher und beweglicher, die für den Mittelfinger (Os capitatum) und Zeigfinger (Os mult. minus et majus) sind ungemein fest und durch das Ineinandergreifen der Knochen an jeder Lageveränderung gehindert. Bemerkenswerth ist, dass die Metacarpal-Gelenkhöhlen an der Handwurzel mit einander frei communiciren, so dass also bei Exarticulation eines Mittelhandknochens die ganze Gelenkhöhle geöffnet wird. Es ist diess ein sehr triftiger Grund, die Amputation vor dem Gelenk der Exarticulation vorzuziehen. Selbst die Gelenkzwischenräume, welche der Länge nach zwischen den einzelnen Handwurzelknochen, z. B. zwischen Os capitatum und hamatum hin verlaufen, communiciren mit dem Metacarpalgelenk, und zwischen dem Os multangulum minus und majus durch communicirt, wenigstens bei vielen Individuen (Fig. 76), die Metacarpal-Gelenkhöhle der vier Knochen mit der des mittleren Carpalgelenks. Endlich ist auch nicht zu vergessen, dass die Metacarpus-

knochen unter sich an ihrem Anfang kleine Gelenkfacetten gegeneinander kehren, und dass die Gelenkhöhle diesen Facetten zu lieb nach unten hin Ausbuchtungen machen muss.

Fig. 76.

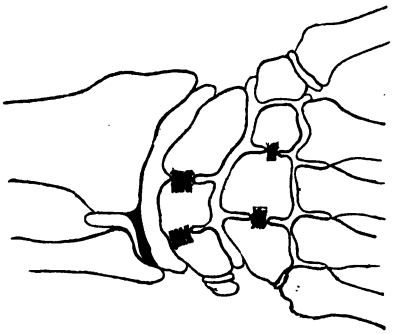

Durchschnitt der verschiedenen Gelenke an der Hand. Man erkennt die Communication der mittleren Handwurzel- mit den Mittelhand-Gelenken.

Das Os multangulum majus, auch das Os pisiforme besitzen eine isolirte Beweglichkeit. Der erstere Knochen hilft mit bei der Beugung und Streckung des Daumens; man hat ihn auch schon als den Mittelhandknochen des Daumens betrachtet. Das Os pisiforme muss als eine Art Sehnenknochen für den Musc. flexor ulnaris angesehen werden.

Die Beschreibung der einzelnen kleinen Bandfaserpartien zwischen den Knochen der Handwurzel hat für die Chirurgie durchaus keinen Werth. Ueberhaupt kommen diese einzelnen Handwurzelgelenke nur ausnahmsweise bei einer Operation in Betracht, da man, wo es irgend angeht, lieber die Mittelhandknochen amputirt als sie exarticulirt; und wenn man auch in der Handwurzel

selbst operiren muss, so wird man sich anstatt des mühsamen Exarticulirens lieber der schneidenden Knochenzange bedienen. Eine Ausnahme macht hievon das Daumengelenk, welches mit Leichtigkeit exarticulirt werden kann. Doch hat man sich bei der letzteren Operation in Acht zu nehmen, dass man nicht in das dem Daumengelenk benachbarte Gelenk zwischen Os multangulum majus und dem Zeigfingerknochen hineinfällt.

Mittelhand.

Man trifft in der Volarseite der Mittelhand folgende Schichten: zunächst unter den allgemeinen Bedeckungen die Aponeurosis palmaris, seitlich auf der Radialseite die kurzen Daumenmuskeln, auf der Ulnarseite die Muskeln für den kleinen Finger. Hinter der Aponeurosis palmaris liegt der arterielle oberflächliche Gefässbogen, der sich aus dem oberflächlichen Ast der A. ulnaris und radialis zusammensetzt. (Vergl. die Abbild. p. 195). Aus dem Bogen des Arcus sublimis entspringen die Arterien für die Volarseite der Finger, je ein Stamm für die beiden aneinandergrenzenden Seiten zweier Finger. Zugleich mit den Arterien und auf ähnliche Art vertheilen sich die Nerven zur Volarseite der Finger, der Medianus versieht den Daumen, Zeigfinger, Mittelfinger und die Radialseite des Ringfingers, der Ulnaris versieht die andere Hälfte des Ringfingers und den kleinen Finger. — Hinter diesen Theilen verlaufen sodann aufeinanderliegend die oberflächlichen und tiefen Beugesehnen für die Finger. Von den Gelenksköpfen der Mittelhandknochen an bis zur Fingerspitze hin erhalten diese Sehnen ihre gemeinschaftlichen fibroserösen Synovialscheiden, durch welche sie angeheftet und im Hin- und Hergleiten erleichtert werden. An den Flexorsehnen inseriren sich die Lumbricalmuskel und verlaufen parallel mit denselben. — Hinter den Beugesehnen sieht man den Arcus volaris profundus liegen, der etwas höher oben, näher der Handwurzel als der Sublimis, sich befindet und hauptsächlich von der A. radialis dorsalis gebildet wird. Er liefert die Aa. interosseae volares und perforantes.

Die tiefste Schichte in der Volargegend bilden die Musculi interossei, bedeckt von ihrer Fascie.

Eine Arterienaufsuchung in der Handfläche kann grosse Schwierigkeit machen. Schon der Arcus sublimis ist wegen der Derbheit der Haut nebst dem subcutanen Zellgewebe und der starken Aponeurose schwerer bloszulegen. Der Schnitt will nicht auseinanderklaffen, daher man die tiefen Theile nicht gut sieht. Der Arcus profundus ist noch viel weniger zugänglich. Auch variren diese Arterien sehr stark. Bei dem einen Menschen ist es die Radialis, bei dem andern die Ulnaris, welche den hauptsächlichsten Zufluss bringt. Hier und da kommt auch eine A. mediana, eine Fortsetzung der Interossea bis in die Hohlhandbögen herab. Trotz aller solcher Schwierigkeiten wird man nicht zu schnell verzweifeln, sondern lieber die Bloslegung und Umstechung des tiefen Palmarbogens, wenn auch mit Aufopferung einiger Fingersehnen unternehmen, als dass man, wie schon öfters geschehen, zur Amputation der Hand (nach vergeblicher Unterbindung der zuführenden Stämme am Arm) um der Blutstillung willen sich entschlösse.

Der Mittelhandknochen des Daumens ist von einer eigenen starken Muskelmasse umgeben, nur auf der Dorsalseite liegt er etwas freier. Die vier kurzen Daumenmuskel liegen in folgender Ordnung: aussen an der Radialseite der Opponens, neben ihm der Abductor brevis, sodann der Flexor brevis, zwischen dessen beiden Köpfen die Sehne des Flexor longus durchlauft, endlich innen der Abductor. Der Flexor brevis setzt sich an die Sehnenknochen an der Basis des ersten Daumenglieds; der Longus an das zweite Glied. Auf der Dorsalseite des Daumens inserirt sich gleich unten am Mittelhandknochen der Abductor longus (Fig. 75). Der Extensor longus und brevis gehen mit einander zur Dorsalseite der Basis des zweiten Glieds.

Auf der Dorsalseite der Mittelhand trifft man die durch quere Bänder mit einander zusammenhängenden Strecksehnen der Finger und der Interossei externi. Ueber den Phalangenknochen sieht man die Fingersehnen breiter werden, es verbinden sich mit ihnen von der Volar-

seite her die Interossei und Lumbricales, welche in den Fingerzwischenräumen sich zur Dorsalseite herüberschlagen. Die Arteria radialis durchbohrt den M. abductor indicis, nahe seinem Ursprung, um sich zur Hohlhand hinzuwenden.

Finger.

Die beiden Fingersehnen der Beugeseite liegen über einander in der rinnenartig ausgehöhlten Fläche der Phalanxknochen und sind durch Synovialfalten lose an einander und in der Knochenrinne befestigt. In der Gegend der ersten Phalanx spaltet sich die oberflächliche Sehne und lässt die tiefe Sehne zwischen sich durch.

Fig. 77.

Die Palmarseite der Finger. Man sieht am Daumen die Form der Gelenke und ihre Seitenbänder; am Zeigfinger die Linie der Gelenke; am Mittelfinger die Lage der Arterien und Nerven nnd die Scheidenbänder der Fingersehnen; am Goldfinger die aus der aufgeschnittenen Scheide hervorgezogene Beugesehne (Flexor profundus); am kleinen Finger das subcutane Venennetz der Finger.

Die beiden Enden des Flexor sublimis inseriren sich dann seitlich an der Basis des zweiten Fingergliedes, und die Sehne des Flexor profundus inserirt sich am dritten Fingergliede. Seitlich, ganz nahe den Flexorsehnen und ihrer Scheide laufen die Nerven und neben ihnen die Arterien der Finger. Eine Trennung der Sehnen wird daher in der Regel auch die Nerven treffen und nur bei sehr vorsichtigen subcutanen Schnitten wird Verletzung der Nerven vermieden werden können. Die Synovialscheide, welche diese Sehnen mit einander einhüllt, reicht bis über die Köpfe der Mittelhandknochen hinaus. Zuweilen steht sie sogar, zumal am kleinen Finger und Daumen, mit der grossen Scheide hinter dem Ligamentum volare in Communication. Sie wird durch eine Reihe quer herübergespannter Bänder, die Lig. vaginalia, annularia und cruciata, verstärkt und befestigt. Im Inneren der Scheide finden sich feine, mesenteriumsartige Falten oder Duplicaturen derselben, welche die Sehnen von hinten her einhüllen, und die zur Ernährung und Befestigung der beiden Beugesehnen bestimmt scheinen. Man sieht in Fig. 79 die zur Sehne des Sublimis gehende Falte. Die beiden Beugesehnen ändern ihre gegenseitige Lage, während des Verlaufs am ersten Fingerglied so, dass die Sublimis-Sehne am Ende des ersten Glieds in die tiefere Schichte zu liegen kommt.

Fig. 78. Fig. 79.

Fig. 78. Durchschnitt des ersten Fingerglieds in der Nähe der Mittelhand.

Fig. 79. Durchschnitt desselben weiter unten, in der Nähe des zweiten Glieds. Man sieht bei Fig. 78 die in zwei Theile gespaltene Sehne des Flexor sublimis noch über der des Profundus, bei Fig. 79 ist die des Profundus oberflächlicher geworden. Die Beugesehnen von ihrer Scheide umhüllt. Die Rückseite des Knochens fast ganz von der Dorsalflechse bedeckt.

Die Sehnenschnitte an den Fingersehnen haben das Ungünstige, dass theils eine Verwachsung beider Beugesehnen unter einander, theils ein allzuweites Auseinanderklaffen die günstige Wiederverwachsung hindert, und somit leicht eine gestörte Beweglichkeit oder gar Lähmung zurückbleiben kann.

Auf der Dorsalseite der Finger bildet sich eine breite Sehne, indem die Strecksehne mit den Sehnen der Interossei und Lumbricales, die seitlich von der Hohlhand herkommen, verschmilzt. Die Sehne spaltet sich in der Gegend der ersten Phalanx in drei Schenkel, wovon der mittlere ans zweite, die beiden seitlichen ans dritte Fingerglied sich ansetzen.

Fig. 80.

Man erkennt die Ausbreitung der Dorsalsehnen der Finger und ihre Verbindung mit der von der Palma herkommenden Sehne der Interossei und Lumbricales.

Auf der Rückseite der Finger sind die Nägel eingefalzt; man hat sich daran zu erinnern, dass sich die Nagelmutter eine Strecke weit unter der oberen Hautplatte hinzieht. Die Tiefe, bis zu welcher die Nagelmutter

geht, varirt ausserordentlich. Kurze Nägel haben eine lange Nagelmutter und lange Nägel eine kurze. Man sieht zuweilen Nägel, deren Nagelmutter fast doppelt so lang ist, als der freie sichtbare Theil des Nagels.

Fig. 81.

Die erste Phalanx des Fingers im Längedurchschnitt. Man sieht die Stellung der Nagelmutter und die Endigung der Sehnen.

Die Gelenke zwischen Mittelhand und Finger besitzen eine doppelte Bewegung, sie haben ausser der Streckung und Beugung auch eine Adduction und Abduction. Die Seitenbänder, welche die Gelenksköpfe der Mittelhandknochen und die Phalangen mit einander befestigen, sind nicht so straff, dass nicht eine Seitenbewegung erlaubt wäre. Beim Daumen ist diess jedoch anders, da schon sein Mittelhandknochen selbst Adduction und Abduction besitzt, so hat das Gelenk der ersten Phalanx blos das Vermögen der Flexion und Extension. Die Gelenke der Phalangen unter sich dienen bloss der Streckung und Beugung, jede Seitenbewegung ist durch die Ligamenta lateralia gehindert.

Einer Luxation ist unter den Fingergelenken besonders das des Daumens ausgesetzt. Bei einer starken, gewaltsamen Extension oder Dorsalflexion wird die Basis der ersten Phalanx auf den Rücken des Mittelhandknochens getrieben und die Phalanx steht dann gewöhnlich unter nahezu rechtem Winkel vom Mittelhandknochen ab. Der Kopf des Mittelhandknochens bildet in solchen Fällen einen starken Vorsprung auf der Volarseite und man muss sich daran erinnern, dass die Gelenkfläche der Phalanx concav, pfannenartig, die des Mittelhandknochens aber convex, kugelförmig, ist, damit man nicht in den Irrthum verfalle, den vorspringenden Theil in der Volarseite für den Phalanxknochen zu halten.

Oefters hat man gesehen, dass die Reposition dieser Verrenkung grosse Schwierigkeiten darbot; das Hinderniss der Reposition kann unmöglich in einem Spasmus der Muskel liegen, was auch dadurch erwiesen wird, dass selbst nach Durchschneidung aller Sehnen die Einrichtung noch nicht gelang. Versuche am Cadaver ergeben,

übereinstimmend mit klinischen Beobachtungen, dass bei dieser Verrenkung öfters ein Abriss der Kapsel am Hals des Mittelhandknochens eintritt, wobei eine Interposition von einem Theil der Kapsel, nebst den Sesamknochen, zwischen die dislocirten Gelenksflächen entstehen kann; diese interponirten Theile hindern die Reposition, so lange nicht dem dislocirten Knochen bei dem Einrichtungsversuch ganz dieselbe Richtung gegeben wird, welche er im Moment der Erzeugung der Luxation angenommen hatte. Die Interposition scheint besonders dadurch zu entstehen, dass sogleich auf die starke Dorsalflexion ein willkürlicher oder unwillkürlicher Versuch der Palmarflexion nachfolgt. Will man nun die Interposition aufheben, so muss das Glied zuerst in die vollkommene Dorsalflexion zurückgeführt und von dieser aus die Basis des Phalanxknochens wieder in ihre normale Stellung hineingedrückt oder geschoben werden. Dies sind übrigens Verhältnisse, die Niemand so leicht sich richtig vorstellen wird, der nicht den Versuch an der Leiche gemacht oder wenigstens machen gesehen hat.

Bei einer Verrenkung der andern Finger, oder auch in den Gelenken der Phalangen kommen dieselben Verhältnisse in Betracht, wie beim ersten Phalanxgelenk des Daumens; man wird bei Verrenkung dieser Gelenke denselben Mechanismus des Hindernisses und dieselbe Art, das Hinderniss zu überwinden, beobachten können.

Die Exarticulation in den Fingergelenken ist häufig nothwendig. An den Mittelhandgelenken der Finger wird von vielen die Amputation hinter dem Mittelhandgelenkskopf vorgezogen, weil die Hand alsdann eine gefälligere Form erhält, und man keinen so grossen Knochenkopf zu bedecken hat. Bei Exarticulation in den vordersten Fingergelenken muss berücksichtigt werden, dass die Hautfalten weiter hinten liegen als das Gelenk, man also die Gelenkslinie vor denselben zu suchen hat. Bei Exarticulation der vordersten Phalanx muss darauf gesehen werden, dass die Sehnenscheide des Fingers uneröffnet bleibe; das Messer muss zu diesem Zweck von der Dorsalseite aus, nach Eröffnung des Gelenks in der Beuge-

stellung, hart am vorderen Rand der Phalangenknöchelchen herumgeführt werden.

Will man einen Fingerknochen mit der Knochenzange trennen, so muss er von der Volar- und Dorsalseite her gefasst werden, nicht von beiden Seiten her, weil in der ersteren Richtung der Knochen dünner und platter ist, als in der letzteren. Da das Gefühlsorgan der Finger in der Volarhaut derselben seinen Hauptsitz hat, so wird man bei Amputation eines Fingers diese letztere vorzugsweise zur Bedeckung des Stumpfs wählen müssen.

SIEBENTE ABTHEILUNG.

UNTERE EXTREMITÄT.

Hüftgelenksgegend. Mittlere Schenkelgegend. Knie. Unterschenkel. Fussgelenk. Mittelfuss und Zehen.

Hüftgelenksgegend.

In der vordern Hüftgelenksgegend erkennt man zunächst die subcutanen Inguinaldrüsen und die V. saphena (Fig. 45) und einige unbedeutende Hautnerven, worunter der Cutaneus femoris externus, der über dem Iliacus hervorkommt. Es sind diess die einzigen vor der Schenkelfascie gelegenen Organe. Die Drüsen füllen die grubige Vertiefung etwas aus, welche man zwischen den äusseren und inneren Fleischpartien in der Schenkelbeuge gebildet sieht. Man zählt 6—10 Lymphdrüsen, die theils mehr oben beim Poupart'schen Band, theils weiter herab um die Einmündung und den Stamm der Vena saphena herum gelagert sind. Einen Theil dieser Drüsen kann man bei jedem nicht allzufetten Subjekt durch die Haut durch fühlen. Sie stehen mit den oberflächlichen Lymphgefässen der Bauchhaut, der Geschlechtstheile, der Aftergegend und der ganzen untern Extremität in Verbindung. Von den tieferen Lymphdrüsen, die die Arterie umgeben, sind sie durch die Schenkelfascie getrennt.

Von der im tiefen subcutanen Fett liegenden Vene

sieht man äusserlich nichts, wenn sie nicht krankhaft ausgedehnt oder durch die grösste Abmagerung erkennbar geworden ist. Sie nimmt meistens noch unmittelbar vor ihrer Einmündung in die Vena cruralis einen inneren, obern und äussern Ast von der Hüft- und Bauchgegend her in sich auf. (Vena epigastrica externa, pudenda externa.) An ihrer Durchgangsstelle ist sie mit der Fascie genau verwachsen und hierdurch in ihrer Lage fixirt (vergl. die Abbildungen p. 116 und 119).

Die Fascia lata sieht man von dem Darmbein und dem Poupart'schen Band her über die oberflächlichen Schenkelmuskeln sich ausbreiten. An der Stelle, wo die Arteria und Vena cruralis in der Schenkelbeuge neben einander aus dem Schenkelring hervortreten, spannt sich die Plica der Schenkelfascie herüber; sie wird durchbohrt von der Saphena und von einigen kleineren Venen und Lymphgefässen. Auch einige kleine Hautnerven durchbohren die Schenkelfascie schon oben und begeben sich zur Haut des Oberschenkels. Man unterscheidet ein oberflächliches und ein tieferes Blatt der Fascia lata, das erstere bedeckt den Sartorius und die Schenkelgefässe, das zweite schliesst sich der Fascia iliaca an. Indem beide Blätter nach innen sich mit einander verbinden und sich die Fascia lata ans Gimbernat'sche Band in Form eines sichelförmigen Rands, eines nach innen concaven Bogens inserirt, bildet sie die Plica semilunaris. (Fig. 40. 45.)

Nach Entfernung der Schenkelfascie erkennt man die Lage der Beugemuskel und der Adductoren; zwischen diesen beiden Muskelpartien drinn liegen die grossen Gefässe und der N. cruralis. — Die Lage der Theile ist in der Richtung von aussen nach innen folgende: An der Darmbeinspina entspringen der Rectus femoris und der Sartorius, weiter innen liegen der Iliacus und Psoas, bedeckt von der Fascia iliaca; hinter der Fascie kommt zwischen beiden Muskeln der N. cruralis hervor, der sich hier, wo diese beiden Muskeln zum kleinen Trochanter in die Tiefe gehen, von ihnen weg mehr nach der Oberfläche zu zieht. Noch weiter innen, so ziemlich in der Mittellinie der obern Schenkelgegend, liegt die Arteria

cruralis und neben ihr weiter innen die Vene, beide miteinander in ihre zelligfibröse Scheide eingeschlossen.

Die Art. cruralis gibt die Pudenda externa (gewöhnlich doppelt) nach innen, und die Epigastrica externa nach oben, häufig auch noch eine Circumflexa ilii externa nach aussen ab. Die Vena cruralis verbindet sich mit der Vena saphena, die vorn und innen an der Schenkelseite heraufkommt. Ungefähr zwei bis drei Finger breit unter dem Poupart'schen Band (ausnahmsweise auch schon höher oben) entspringt von der A. cruralis die A. profunda femoris, welche sich in die Tiefe hinter die Muskeln begibt. Sie schickt zunächst die Aa. circumflexae femoris nach beiden Seiten in der Höhe des kleinen Trochanters um den Knochen herum.

Fig 82.

1. Rectus femoris. 2. Vastus internus. 3. Sartorius. 4. Iliopsoas. 5. Pectinaeus. 6. Adductor longus. 7. Adductor magnus. 8. Gracilis. 9. Semitendinosus.

Neben und hinter den beiden grossen Schenkelgefässen liegt nach innen der M. pectinaeus, noch weiter innen, etwas oberflächlicher, der Adductor longus und sodann der Gracilis. Da die äussere Muskelpartie, nämlich der Sartorius und Ilio-Psoas nach innen zu, und die innere Muskelpartie, besonders der Pectinaeus und Adductor longus nach aussen hin convergiren, oben aber das Lig. Poupartii herübergespannt ist, so entsteht hier ein dreieckiger Raum, den man Triangulum subinguinale genannt hat. Mitten in diesem Triangulum liegen die grossen Gefässe und oben und innen in demselben kommen die Schenkelbrüche heraus.

Fig. 83.

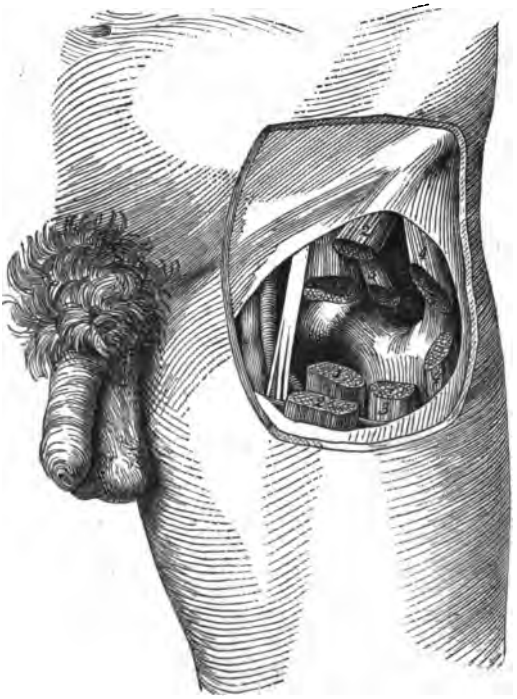

Das Hüftgelenk, nach querer Durchschneidung der vier vorderen Muskel, blosgelegt und eröffnet, die Kapsel weggenommen und der Gelenkskopf halb aus der Pfanne gehoben. 1. Iliopsoas. 2. Sartorius. 3. Rectus femoris. 4. Tensor fasciae. Nach innen vom Gelenk der N. cruralis, nebst A. u. V. cruralis.

Schiebt man den Adductor longus nach innen zur Seite, so kann man den Ort erkennen, wo hinter dem Pectinaeus die Arteria obturatoria und der Nervus obturatorius von aussen nach innen über den Muskel

gleichen Namens herlaufen; wenn man diese Partie deutlicher sehen will, so muss der M. pectinaeus, oder wenigstens sein innerer Theil quer durchschnitten werden. Derselbe Schnitt würde wohl nöthig, wenn ein Bruch des eirunden Lochs blosgelegt und operirt werden sollte. An der Leiche zwar gelingt es meist ohne Mühe, zwischen Adductor longus und Pectinaeus auf das eiförmige Loch einzudringen. Der Adductor parvus und magnus schliessen sich dem longus an, sie liegen etwas tiefer hinter dem A. longus und dem Gracilis. Der am tiefsten hinten gelegene Muskel dieser Gegend, der eigentlich schon eher der Hinterbackengegend angehört, ist der Quadratus. Man sieht ihn hinter den zur Seite gezogenen Adductoren quer herüberlaufen.

Auf der äusseren Hälfte der Hüftgelenksgegend sieht man den Anfang des Vastus externus, bedeckt vom Tensor fasciae und dem Rectus. Die Sehne des Rectus geht unmittelbar übers Gelenk her. Etwas weiter innen, bedeckt vom Sartorius, liegt der Anfang des Vastus internus, und oberhalb desselben das Ende des Iliopsoas.

Die Hinterbackengegend wird nächst einer dicken subcutanen Fettschichte fast ganz vom Glutaeus major überzogen. Nur nach oben und aussen hilft der Glutaeus medius und an der Grenze zwischen der vordern und hintern Schenkelgegend der Tensor fasciae latae (der eigentlich eher vorn als hinten liegt) die Theile bedecken. Der einzige Theil des Schenkelknochens, welcher unbedeckt von Muskeln unter der Haut liegt, ist der Trochanter major; ein Theil des letzteren ist aber ebenfalls vom Glutaeus bedeckt und ein Schleimbeutel befindet sich an der Stelle, wo beide sich an einander verschieben. Die Grenze zwischen den Hinterbacken und dem Anfang des Schenkels wird durch die Gesässfalte bezeichnet, welche mit dem Rand des Glutaeus parallel geht und die Lage dieses Muskelrands andeutet. Der Glutaeus hat auf seiner äusseren Oberfläche einen schwachen aponeurotischen Ueberzug, dagegen ist seine innere Fläche mit einer ziemlich starken Fascie versehen und durch diese Fascie von der

tieferen Muskelschichte geschieden. Dieselbe setzt sich fort in die Schenkelfascie.

Fig. 84.

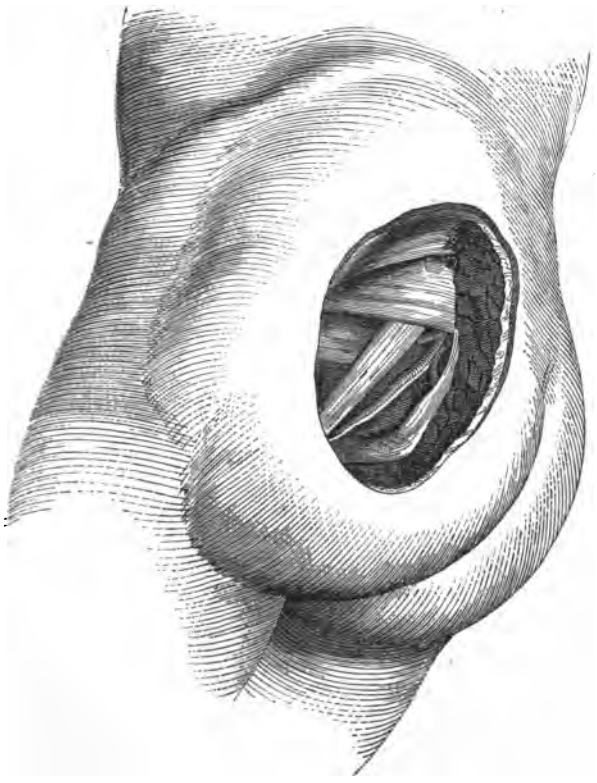

Die linke Hinterbacke, halb von der Seite gesehen; in den Glutaeus maximus eine grosse Lücke geschnitten, damit die hinter ihm liegenden Theile zu Gesicht kommen. Man erkennt am obern Rand des M. pyriformis den abgeschnittenen Stamm der A. glutaea, am untern Rand die A. ischiadica und den N. ischiadicus. Hinter der A. ischiadica ist der Bogen der A. pudenda um die Spina ischii herum angedeutet.

Wenn man den Glutaeus in der Quere seines Verlaufs durch einen senkrechten Schnitt trennt, so erkennt man die in der zweiten Schichte liegenden Theile, nämlich die Arteria glutaea und ischiadica, nebst dem N. ischiadicus, umgeben von den tiefern Muskeln der Hinterbackengegend, dem Glutaeus minor, Pyriformis, den Gemelli nebst der Sehne des Obturator internus, und dem Quadratus femoris. Hinter dieser Muskelschichte liegt sodann das Gelenk.

Der M. pyriformis bedeckt die Incisura ischiadica major; über ihm kommt die A. glutaea superior und der N. glutaeus superior, unter ihm der N. ischiadicus und die Glutaea inferior (Ischiadica) nebst dem N. glutaeus inferior heraus. Beide Arterien liegen also im grossen Sitzbeinausschnitt. Für ihre Unterbindung ist der Umstand ungünstig, dass sie sogleich sich verästeln; man kommt dadurch in Gefahr, statt des Stamms nur einen Ast mit der Nadel zu umfassen. Um die beiden Arterien zu finden, müssen grosse Schnitte durch das Fleisch des Gesässmuskels gemacht werden. Die Ischiadica ist leichter zu finden, weil man an der Spina ischii einen Orientirungspunkt hat. Für die Glutaea superior, den grössten Ast der A. hypogastrica, kann die Linie zwischen der Spina ilii posterior inferior und dem grossen Trochanter (bei gestrecktem Schenkel) zur Orientirung dienen. Die Ader muss am innern Drittel dieser Linie gesucht werden.

Der N. ischiadicus verlauft, ungefähr in der Mitte zwischen dem Tuber ischii und dem Trochanter sich haltend, auf den Gemelli und dem M. quadratus hin zur hintern Schenkelseite, wo er mit dem Anfang des M. biceps sich kreuzt und dann fast bis zur Kniegelenkgegend von diesem bedeckt bleibt. Am unteren Rand des Glutaeus könnte man, zumal bei gebeugtem Schenkel, ihn eine Strecke weit bloslegen, ohne etwas anderes als die Haut und die Aponeurose zu trennen. — Der N. cutaneus posterior, der hintere Hautnerv des Oberschenkels, kommt ebenfalls unterhalb des M. pyriformis

zugleich mit dem N. ischiadicus hervor, wendet sich dann aber gleich zur Oberfläche hin, tritt hinter dem Rand des Glutaeus maximus hervor und schickt seine Zweige zur Haut der Hinterbackengegend und der hintern Gegend des Oberschenkels.

Am tiefsten und verborgensten von allen der Hinterbackengegend angehörigen Theilen liegt die Umbiegungsstelle der A. pudenda communis um die Spina ischii herum. Diese Arterie tritt oberhalb des Lig. spinososacrum durch die Incisura ischiadica major, gleichsam nur für einen Moment, aus dem Becken heraus, um sich sogleich unterhalb des Ligaments durch die Incisura minor wieder in die Beckenhöhle hinein zu begeben. Man kann sie gegen die Spina ischii comprimiren.

Das Hüftgelenk besteht aus der Pfanne und dem Schenkelkopf nebst dem Kapselband und dem Ligamentum teres. Es ist von einer dicken Fleischmasse auf allen Seiten umgeben und bedeckt, so dass es schwer ist, die Umrisse der Knochen und die Lage des Gelenks selbst von aussen deutlich zu erkennen. Von vorne betrachtet entspricht seine Lage nahezu der Mitte der obersten Schenkelgegend; man kann bei mageren Subjekten den Schenkelkopf neben und hinter der Schenkelarterie fühlen. Von hinten betrachtet entspricht das Schenkelgelenk ungefähr der Mitte der Hinterbacke. Der Schenkelkopf liegt so, dass bei aufrechter Stellung eine Linie, durch die Spitzen beider grossen Trochanteren gezogen, die Schenkelköpfe mitten durchtrifft. Eine Linie von der Spina ilii anterior superior zum Tuber ischii gezogen lauft vorne mitten über die Pfannengegend weg und hinten über den obern Rand des grossen Trochanters hin. Zur genaueren Orientirung kann der Umstand benützt werden, dass die Pfanne zwischen den drei vorspringenden Punkten des Beckens, Tuberculum ossis pubis, Spina ilii anterior und Tuber ischii so ziemlich in der Mitte liegt. Es ist also fast ebensoweit vom Tuber ischii zum Pfannenrand, wie von diesem zur oberen Darmbeinspitze. Wenn auf die Linie von der Spina ilii

zur Symphysis ein Perpendikel gefällt wird, so wird dieser mitten durch die Pfanne gehen.

Da der grosse Trochanter der einzige oberflächlich gelegene Knochentheil des Schenkelgelenks ist, so muss hauptsächlich die Entfernung und Lage des Trochanters im Verhältniss zur Pfanne oder auch zur Spina ilii und zum Tuber ischii benützt werden, um über die Stellung der Gelenkstheile bei Frakturen und Luxationen u. dgl. ins Klare zu kommen.

In der gewöhnlichen aufrechten Stellung liegt der Schenkelkopf etwas höher als der obere Rand des Trochanters, und von vorne betrachtet sieht man den Trochanter deutlich etwas weiter nach aussen vorragen als die Spina ilii. Diese Verhältnisse ändern sich natürlich mannigfach bei der Adduction und Abduction, Flexion und Extension, Rotation nach innen und Rotation nach aussen. Ausserdem modificiren sich auch die Verhältnisse etwas je nach dem Geschlecht oder Alter. Beim kindlichen Körper z. B. ragt der Trochanter weniger vor und der Schenkelkopf ist noch nicht so deutlich durch den Schenkelhals von dem Hauptstück des Knochens unterschieden. Das sicherste Mittel, um im Fall einer schwierigen Diagnose sich zu helfen, bleibt immer die Vergleichung mit der gesunden Seite: man bringe den gesunden Schenkel möglichst in dieselbe Richtung zum Becken, wie sie auf der kranken Seite stattfindet, und man vergleiche dann die Distanzen zwischen den verschiedenen Knochen auf beiderlei Seiten.

Es ist hier der Ort, die Messung der Länge des Schenkels in Bezug auf die Hüftgelenks-Affectionen zu besprechen. Zweierlei Momente können hier zum Irrthum führen und haben schon unzählige Male dazu geführt: 1) die scheinbare Verlängerung oder Verkürzung des Beins, welche durch die Schiefstellung (Abduction und Adduction) des Beckens hervorgebracht wird; 2) die noch stärker auffallende scheinbare Verlängerung und Verkürzung, welche durch Verdrehung des Beckens, bei mehr flectirtem Zustand des Gelenks hervorgebracht wird. Ersteres wird willkürlich hervorgebracht, wenn

man stehend oder liegend, bei gestrecktem Hüftgelenk das eine Bein zu verlängern strebt, Letzteres, wenn man bei flectirtem Hüftgelenk (beim Sitzen) das eine Bein willkürlich verlängert. Beiderlei Momente sind bei der Frage, ob ein Hüftgelenk verrenkt sei, sorgfältig in Erwägung zu ziehen. Uebrigens genügt in den meisten Fällen zur Diagnose die Beachtung der Lage des Trochanters im Verhältniss zu der Linie, die man sich von der Spina ilii hinten herum zum Tuber ischii gezogen denkt (Sitz-Darmbein-Linie). Ist der Schenkelkopf im Acetabulum, so fällt bei rechtwinkliger Beugung des Schenkels der obere Rand des Trochanters ziemlich in diese Linie, ist er nach hinten ausgewichen, so steht der Rand des Trochanters beträchtlich über diese Linie hervor.

Die Pfanne des Hüftgelenks besitzt einen knorpligfibrösen Rand, welcher sich eng um den kugelförmigen Gelenkskopf anlegt und zur Befestigung des letztern beiträgt. In der Tiefe der Pfanne, an ihrer innern Seite, inserirt sich das runde Band, welches von dort nach aussen einen kleinen Kreisbogen um den innern Theil des Schenkelkopfs beschreibt und sich mitten auf dem kuglichen Gelenkskopf inserirt. In der Umgebung der Pfannen-Insertion des Bands ist viel lockeres subseröses Fettgewebe angehäuft, die sogenannte Gelenkdrüse. Dieses Gewebe hat die Function, sich bei jeder Verschiebung des runden Bands so anzuschmiegen, dass nirgends ein leerer Raum entstehen kann. Beim Schenkelgelenk ist, noch mehr als bei andern Gelenken, das luftdichte Aufeinanderpassen des Gelenkskopfs und der Pfanne von Wichtigkeit; der Gelenkskopf wird schon durch den blossen Luftdruck am Heraussinken aus der Pfanne gehindert, und es ist eine gewisse Kraft erforderlich, um ihn herauszuziehen. Will man bei einer Exarticulation den Gelenkskopf luxiren, so kann diese durch einfaches Anziehen auch nach Trennung des Kapselbands nicht so leicht bewerkstelligt werden, während man durch Rotation, wobei die Luft allmälig von der Seite her Zutritt erhält, ohne Anstrengung den Schenkelkopf aus der Pfanne herausbringt.

Merkwürdig ist jener Mechanismus des runden Bands, vermöge dessen, wenn das Kapselband rings zerschnitten ist, bei jeder stärkeren Rotation nach innen sich der Schenkelkopf aus der Pfanne heraushebt. Es beruht diess darauf, dass das Ligamentum teres bei der Anspannung geradlinig zu werden sucht und sich so über den Grund der Pfanne quer herüberspannt, dass der Gelenkskopf dadurch herausgedrückt wird. Einige Schriftsteller haben dieses Moment zur Erklärung der Luxation zu benützen gesucht.

Das Kapselband hat seine obere Insertion am Pfannenrand; es erhält eine ansehnliche Verstärkung von der Gegend der Spina anterior inferior her, man hat diese Verstärkung, das dickste Band am ganzen Körper, Lig. iliofemorale genannt. Die untere Insertion des Kapselbands geht bis an die Grenze zwischen dem Schenkelhals

Fig. 85.

Das Hüftgelenk von der Gelenkskapsel überzogen. Man erkennt den stärksten Theil der Kapsel, welcher von der Spina anterior inferior entspringt.

und dem Trochanter, hinten erstreckt sich das Kapselband etwas weniger weit als vorn. Es ergibt sich hieraus, dass auch der Hals des Schenkelkopfs grossen Theils mit von der Gelenkskapsel umhüllt ist, und dass es folglich Frakturen des Schenkelhalses gibt, die vollständig innerhalb der Kapsel gelegen sind (intracapsuläre Frakturen). Nicht selten kommen indess Frakturen vor, die theils innerhalb, theils ausserhalb der Kapsel ihren Sitz haben. Da der Schenkelhals nächst der Synovialhaut von einem faserigen, nicht sehr fest angewachsenen Periosteum überzogen ist, so sieht man öfters abgebrochene Schenkelköpfe, wo das abgebrochene Stück noch durch einzelne Partien dieses Periosteums mit dem Hauptkörper des Knochens in Verbindung bleibt. — Bei den traumatischen Luxationen das Schenkels reisst ein Theil der Kapsel nebst dem runden Band, und es wird dadurch dem Gelenkskopf möglich über den Pfannenrand hinauszugleiten. Der Theil der Kapsel, welcher unzerrissen bleibt, bestimmt grossen Theils die Lage des Glieds und hat grossen Einfluss auf dieselbe. Bei der Luxation nach aussen z. B. wird die starke Rotation des Glieds nach innen und die Unmöglichkeit der Rotation nach aussen von der Spannung des innern Kapseltheils abzuleiten sein, wie diess aus Versuchen an der Leiche hervorgeht. Die seltenen Fälle, wo die Luxation nach aussen mit Rotation nach aussen vorkommt, scheinen daraus erklärt werden zu müssen, dass hier die Einreissung der Kapsel eine sehr beträchtliche war. Ist diess letztere der Fall, so kann man wenigstens an der Leiche den luxirten Schenkel in die Rotation nach aussen stellen.

Die Muskel, welche das Hüftgelenk zunächst umgeben, sind folgende: vorne der Rectus femoris, dessen Sehne mit dem obern vordern Theil der Kapsel verwachsen ist, und der Ilio-Psoas, der den Gelenkskopf nach vorn und innen bedeckt und sich vermittelst eines Schleimbeutels, Bursa iliaca, an ihm verschiebt. Nach aussen und hinten stehen der Glutaeus medius und minimus dem Schenkelkopf am nächsten, und noch weiter hinten der Pyriformis, Obturator und die Gemelli. Bei einer

Verrenkung nach vorn und innen wird der Iliopsoas und bei Verrenkung nach aussen und hinten der Glutaeus minimus und pyriformis den Gelenkskopf zunächst zudecken. Bei der Luxatio ischiadica legt sich die Sehne des Obturator internus (wenn sie nicht abgerissen ist) fest und straff gegen den dislocirten Schenkelkopf an. Bei der Verrenkung aufs eiförmige Loch ist es der Obturator externus, nebst den Ursprüngen der Adductoren, gegen welche der Schenkelkopf andrängt.

Wenn man den Schenkel zu exarticuliren hat, so muss auf möglichste Beschränkung des Blutverlusts gesehen werden. Die Bildung eines vordern und hintern Lappens hat bisher meist den Vorzug erhalten, weil sie ein rasches Operiren und ein wirksames Comprimiren der Schenkelarterie noch vor ihrer Durchschneidung (durch Hereingreifen hinter dem Messer) gestattet. Die Vortheile dieses Verfahrens sind aber, wie es scheint, mehr aus den Versuchen an der Leiche, als aus klinischen Erfahrungen abgeleitet worden. Wer sicher gehen will, wird erst die Schenkelartie unter dem Poupart'schen Bande unterbinden; von hier aus kann alsdann ein Ovalschnitt gemacht und, nach Eröffnung des Gelenks, die Ablösung hart um die Knochen herum mit Leichtigkeit ausgeführt werden.

Die Resection des Schenkelkopfs wird am häufigsten von hinten her unternommen, wenn das Gelenk erweitert und der Kopf dislocirt ist. Man bedarf hier zur Bloslegung des Kopfs nur eines Schnitts durch den Glutaeus, hinter dem Trochanter hin. Soll eine Resection des Schenkelkopfs von vorne her gemacht werden, so wird man den Knochen am zweckmässigsten von derselben Linie her angreifen, wie Fig. 82 zeigt. Will man nur den Kopf wegnehmen, so muss der Schenkelhals quer durchsägt werden; sollte der grosse Trochanter mit weg, so wäre der Hautschnitt nach hinten zu verlängern und die Durchsägung des Knochens oberhalb des kleinen Trochanters vorzunehmen. Die Insertion des Psoas am kleinen Trochanter wird man vorzugsweise zu conserviren

suchen müssen, da sie sehr wichtig ist für die Brauchbarkeit des Glieds.

Fig. 86.

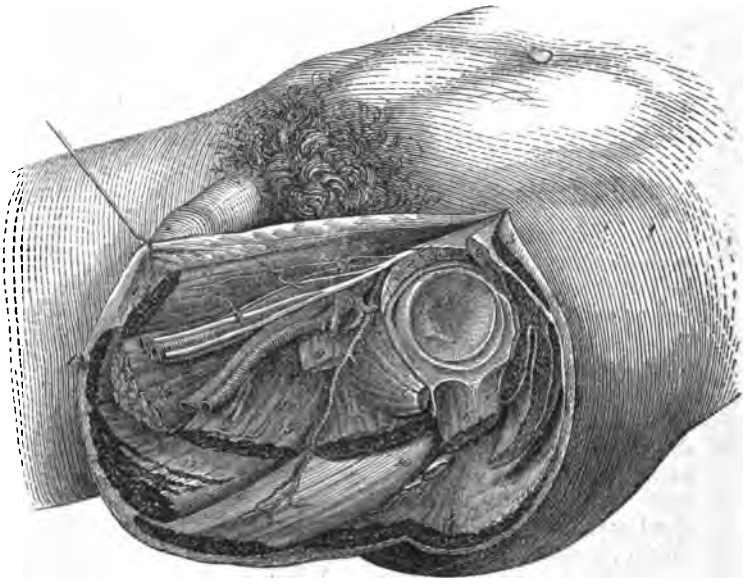

Die Wunde nach der Exarticulation des Schenkels durch einen vorderen inneren Lappenschnitt. 1. Psoas und Iliacus. 2. Rectus femoris. 3. Tensor fasciae. 4. Glutaeus medius und minimus. 5. Glutaeus magnus. 6. Pyriformis und die andern kleinen Rotatoren. 7. Obturator externus. 8. Quadratus. 9. Pectinaeus. 10. Biceps nebst Semimembranosus und Semitendinosus. 11. Adductor magnus. 12. Gracilis. 13. Sartorius. 14. Adductor longus. 15. Adductor parvus.

Die hauptsächlichsten Schleimbeutel, welche der Schenkelgelenksgegend angehören, sind: der für den Ilio-Psoas auf dem Rand des Darmbeins, welcher sich bis auf

die Kapsel herab erstreckt und zuweilen mit dem Gelenk selbst communicirt. Zweitens der für den Obturator internus, welcher an der Umbeugungsstelle des letztern Muskels auf der Incisura ischiadica minor seinen Sitz hat. Zuweilen findet sich auch ein Schleimbeutel auf der Spina ilii; häufiger noch kommt ein solcher am Tuber ischii vor. Der M. glutaeus hat fast immer einen Schleimbeutel an der Stelle, wo er sich mit dem Trochanter major reibt. Auch zwischen dem Trochanter und der Haut trifft man öfters einen Schleimbeutel. Man wird eine Geschwulst, besonders eine Wassersucht eines dieser Schleimbeutel nicht mit Abscess verwechseln dürfen.

Mittlere Schenkelgegend.

Im subcutanen Zellgewebe verlaufen vorn die Vena saphena und einige Hautnerven. Hinter diesen liegt die Schenkelfascie. Der oberflächlichste von den Schenkelmuskeln ist der Sartorius, der sich von aussen nach innen, von der Spina ilii zur innern Seite des Knies, schief über die Mitte der vordern Oberschenkelgegend herabzieht. Er liegt nicht ganz geradlinig, sondern beschreibt einen flachen Bogen mit Convexität nach innen, und er bedeckt die Arterie an der Stelle, wo man sie wegen des Kniekehlen-Aneurysma's gewöhnlich unterbindet. Hinter dem Sartorius liegen an der vordern Seite: nach aussen der Quadriceps, nach innen die Adductoren, Pectinaeus, Adductor longus, Gracilis, und etwas tiefer hinten der Adductor magnus und parvus.

An der hintern Schenkelseite sieht man die drei Beugemuskel, die vom Tuber ischii entspringen, den Biceps, Semitendinosus und Semimembranosus. Der N. ischiadicus kreuzt sich mit dem Biceps, indem er hinter diesem Muskel nach innen und zur Mitte der Kniekehle hinlauft. Unterhalb der Mitte des Schenkels weichen die Beugemuskel in zwei Partien auseinander: der Biceps, verstärkt durch seinen kurzen Kopf, geht zur äusseren, der Semimembranosus und Semitendinosus begeben sich zur innern Seite der Kniekehle. Fig. 89. Der N. ischiadicus tritt unten zwischen beiden Muskel-

partien hervor, so dass er gegen die Kniekehle hin nur noch von Haut und Fascie bedeckt ist.

Gegen das untere Drittel des Schenkels hin befindet sich die Stelle, wo die Arteria cruralis den Adductor magnus durchbohrt und so von der vordern Seite des Schenkels zur hintern tritt. Hinten erhält sie sodann den Namen A. poplitaea.

Die Muskelpartien der mittleren Schenkelgegend erhalten ihre Arterien von der Profunda femoris; zu den hinten gelegenen Muskeln begeben sich die Rami perforantes.

Fig. 87.



1. Sartorius. 2. Gracilis. 3. Semimembranosus. 4. Semitendinosus. 5. Biceps (langer Kopf), zwischen ihm und dem Knochen sieht man den kurzen Kopf. 6. Adductor magnus. 7. Add. longus. 8. Cruralis. 9. Vastus externus. 10. Rectus. 11. Vastus internus.

Der nähere Verlauf der Schenkelarterie, welcher für die Unterbindung so höchst wichtig ist, verhält sich folgender Massen: In der oberen Schenkelgegend liegt,

wie pag. 116 u. 213 zu sehen ist, die Arterie nur von Haut und Fascie bedeckt, nach innen von ihr die Vene, nach aussen der N. cruralis, der Anfangs durch die Fascia iliaca von der Arterie getrennt ist. Etwas weiter unten entfernt sich der N. cruralis vom Iliopsoas, tritt nach vorn und indem er alsbald in viele Fäden ausstrahlt schickt er einen Ast, den N. saphenus, schief nach innen über die Arterie hin. Diese Kreuzungsstelle variirt übrigens, sie ist bald höher, bald tiefer gelegen. Gegen den Anfang des mittleren Dritttheils vom Oberschenkel zieht sich der M. sartorius über das Gefässpaquet her; man muss also hier auf den Rand des Sartorius einschneiden und diesen Muskel nach aussen ziehen lassen, um die Arterie

Fig. 88.

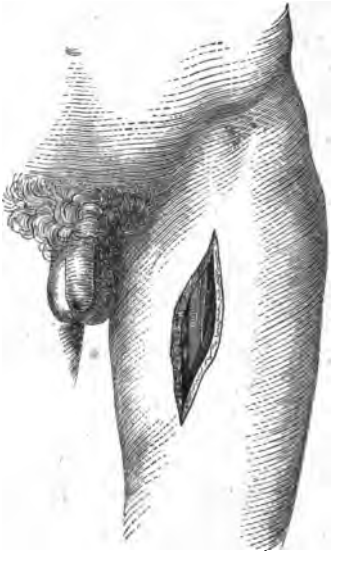

Die Arteria cruralis am innern Rande des Sartorius blosgelegt. Ein Zweig des N. cruralis lauft über ihr hin.

blos zu legen. Um sicher zu sein, dass man dabei den Sartorius nicht mit einem andern Muskel verwechsle, hat man sich daran zu erinnern, dass die Faserung des Sartorius schief nach innen und unten geht, während die des Vastus internus (und ebenso die der Adductoren) schief nach unten und aussen gerichtet ist.

Man zieht gewöhnlich die Gegend, wo die Arterie hinter dem Sartorius gelegen ist, also das mittlere Drittel des Schenkels dem obern Drittel vor, obgleich oben die Arterie oberflächlich liegt und von keinem Muskel bedeckt ist. Der Grund hiefür liegt in der A. profunda: man will nicht allzunahe an ihrem Ursprung unterbinden, um vor Nachblutungen desto sicherer zu sein. Würde man über der Profunda unterbinden, so könnte der Kreislauf durch die Anastomosen der Profunda wieder in die Cruralis hingeleitet werden, auch die Gefahr des brandigen Absterbens der Extremität wäre grösser. — Beim Bloslegen und Isoliren der Schenkelarterie hat man sich in Acht zu nehmen, dass nicht die Vene, welche ziemlich genau mit der Arterie verbunden ist, dabei mit verletzt werde. Je mehr man sich dem untern Drittel des Schenkels nähert, desto mehr findet man die Vene hinter der Arterie gelegen; beide Gefässe kreuzen sich allmälig so mit einander, dass unten die Arterie über die Vene herlauft.

Ehe sich die Schenkelarterie nach hinten zur Kniekehlengegend begibt, lauft sie eine Zeit lang in einer festen fibrösen Scheide, welche der Vastus internus und der Adductor magnus mit einander für sie bilden. Sofort durchbohrt sie nahe am Schenkelknöchen den Adductor magnus, um nach hinten zu treten. An der Stelle, wo die Scheide zwischen Adductor und Vastus beginnt, sendet die Arterie einen Ast, die Anastomotica magna zur innern und vordern Seite des Gelenks hinab, und auch der N. saphenus verlässt hier die Schenkelarterie und zieht sich durch die Fascie durch zur Oberfläche. (Fig. 89.)

Man kann gar wohl an der Leiche die Unterbindung der Schenkelarterie in ihrer Scheide am Adductor magnus vornehmen: aussen über dem Sartorius wird eingeschnitten, die Fascia lata gespalten und nun mit Ver-

meidung der Anastomotica und des N. saphenus in die Scheide eingedrungen. Die Arterie und Vene sind aber hier so eng mit einander verwachsen, dass sie schwer von einander zu trennen sind. Die Operation ist überhaupt um so viel schwieriger als oben, dass Niemand sie gerne machen wird, wo man die Unterbindung an der gewöhnlichen Stelle vorzunehmen im Stande ist.

Fig. 89.

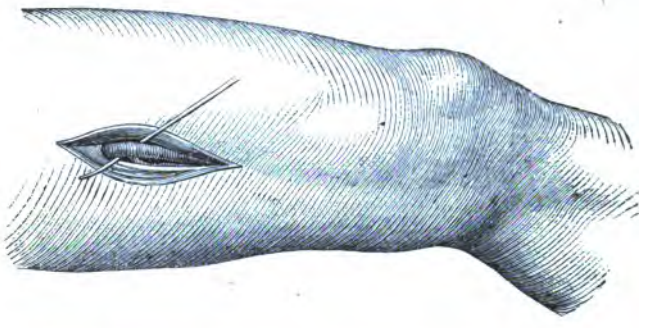

Die Schenkelarterie an ihrem Eingang in die Scheide zwischen Adductor magnus und Vastus internus blosgelegt. Man erkennt den N. saphenus und die A. anastomotica magna.

Kniegegend.

Man trifft unter der Haut in der vordern Kniegegend den auf dem Knochen angewachsenen Schleimbeutel der Kniescheibe, seitlich nach innen den N. saphenus, noch weiter innen die Vena saphena.

Trennt man sodann die Fascia lata von den vordern Muskelpartien ab, so erkennt man die Sehne des Quadriceps, wie sie ihrem grössten Theil nach sich an die Kniescheibe ansetzt, mit ihren seitlichen Fasern aber zu beiden Seiten der Patella herabsteigt und sich an die Tibia inserirt. Unterhalb der Kniescheibe zeigt sich

gerade in der Mittellinie das Lig. patellae, die eigentliche Fortsetzung der Sehne des Quadriceps, welche sich an der Tuberositas tibiae ansetzt. Hinter dem Quadriceps liegt der Subcruralis, ein kleiner Muskel, welcher der oberen Ausstülpung der Gelenkskapsel als Kapselspanner dient. Oberhalb der Patella setzt sich die seröse Gelenkhöhle noch eine ziemliche Strecke weit zwischen dem Quadriceps und dem Schenkel nach oben fort, und zwischen dieser Fortsetzung der Synovialhöhle und dem Quadriceps ist zuweilen noch ein besonderer Schleimbeutel befindlich, der übrigens häufig auch mit dem Gelenk communicirt. Man findet nicht selten, dass bei Exsudationsprocessen im Gelenk vorzugsweise diese Partie sich ausdehnt und eine Geschwulst oberhalb des Knies bildet.

Hinter dem Ligamentum patellae befindet sich ebenfalls ein Schleimbeutel, nämlich zwischen dem Band und dem obern Rande des Tibiaknochens; über diesem Schleimbeutel ist die Sehne des Quadriceps durch eine dicke Fettlage von der Gelenkhöhle getrennt (Fig. 91). Wenn man das Kniescheibenband und die seitlichen Fortsetzungen des Quadriceps rings wegnimmt, so kommt man zur Gelenkskapsel, die durch mehrere, zum Theil unregelmässige fibröse Faserbündel verstärkt ist. Die halbmondförmigen Knorpel stehen so mit der fibrösen Kapsel in Verbindung, dass beide Theile sich gegenseitig in ihrer Lage befestigen. Auf der innern Seite trifft man vor der Kapsel und deutlich unterschieden von derselben das innere Seitenband; das äussere, das tiefer und mehr nach hinten gelegen ist, verbindet sich mehr unmittelbar mit der Gelenkskapsel.

Unterhalb des Knies, an der Spina tibiae, setzen sich die Sehnen des Sartorius, Gracilis und Semitendinosus (Pes anserinus) mit einander an; ihre Insertion geht bis zur Mittellinie des Beins, ein breiter Schleimbeutel befindet sich zwischen ihnen und der innern Seite des Tibiaknochens. Wenn man weit oben am Unterschenkel, nahe unter dem Knie, amputirt, so geht der Schnitt durch den Pes anserinus und ein Theil des geöffneten Schleimbeutels bleibt in der Wunde zurück.

Fig. 90.

In der Kniekehle liegen am oberflächlichsten die Vena saphena minor, welche hier mit der Vena poplitaea durch die Fascie durch communicirt und die Nervi cutanei posteriores. Ebenso eine Lymphdrüse oder auch deren zwei. Nimmt man die Fascie weg, die sich als Fortsetzung der Fascia lata seitlich vom Biceps zum Semimembranosus herüber spannt, so trifft man die grossen Nerven und Gefässe der Kniekehlengegend. Sie liegen in der Grube zwischen den beiden Schenkelkondylen und in dem spitzig-ovalen Raum, welchen von oben her der Biceps und Semimenbranosus, von unten her die beiden Gastrocnemii divergirend umschreiben und begrenzen. Es ist hier viel Fett angehäuft, durch welches besonders die Auffindung der Vene und Arterie erschwert wird; die Nerven liegen oberflächlicher und der starke Strang des N. ischiadicus liegt so nahe unter der Haut, dass er in der Mitte der Kniekehle durch die Haut durch gefühlt werden kann. Ebenso kann man am Rand der Sehne des Biceps den N. peronaeus fühlen.

Die Kniegelenkgegend des rechten Beins freipräparirt und die oberflächlichen Theile auseinandergezogen. 1. Gracilis. 2. 2. Semimembranosus. 3. Semitendinosus. 4. Biceps.

Schon in der oberen Kniekehlengegend trennt sich der N. peronaeus vom Hauptstamm des Ischiadicus und zieht sich neben dem Biceps zur Gegend des Fibula-Gelenks. Er lauft so nahe am Biceps, dass man bei einem Muskelschnitt an dem letzteren sich in Acht nehmen muss, diesen Nerven nicht zu verletzen.

Der N. ischiadicus lauft ein wenig schief von aussen nach innen, so dass er sich mit der Arterie unter einem sehr spitzigen Winkel kreuzt; er begibt sich sodann hinter die quer herübergespannte Aponeurose, welche in der untern Kniekehlengegend von der Tibia und Fibula entspringt und zwischen dem Soleus und den tiefen Wadenmuskeln sich ausbreitet.

Die Vena poplitaea liegt oberflächlicher als die Arterie, so dass sie die Arterie fast ganz zudeckt. Da sie aber etwas weiter nach aussen (nach der Fibulaseite) liegt, so sieht doch der innere Rand der Arterie etwas hinter ihr hervor. Man muss die Vene bei Seite ziehen, um die Arterie deutlich zu sehen. Die beiden Gefässe liegen eng beisammen in ihrer Scheide. Eine ziemliche Fettschichte deckt dieselben zu; hinter den Gefässen liegt der Schenkelknochen, ferner die Gelenkskapsel und der vom Condylus externus schief nach innen und unten laufende M. poplitaeus.

An dem obern Rand der tiefen Wadenaponeurose angekommen, spaltet sich die Arteria poplitaea in eine Tibialis antica, Tibialis postica und Peronaea, welches die drei Hauptarterien des Unterschenkels sind. In ihrem Verlauf durch die Kniekehle gibt die Arteria poplitaea fünf Zweige zur Gelenksgegend ab, nämlich zwei obere, zwei untere und einen mittleren. Von innen und oben kommt die Anastomotica magna zum Kniegelenk herab und von aussen und vorne tritt die Recurrens von der Tibialis antica herauf, so dass man im Ganzen sieben kleinere fürs Kniegelenk bestimmte Arterien aufzählen kann.

Die Unterbindung der Kniekehlenschlagader wird nicht leicht unternommen; man zieht wegen der Schwierigkeit derselben und wegen der Grösse des Schnitts, der nöthig wäre, die Unterbindung der Cruralis vor. Auch die

Unterbindungsmethode von Jobert, nach welcher man, wie sich aus beistehender Figur ergibt, von innen her,

Fig. 91.

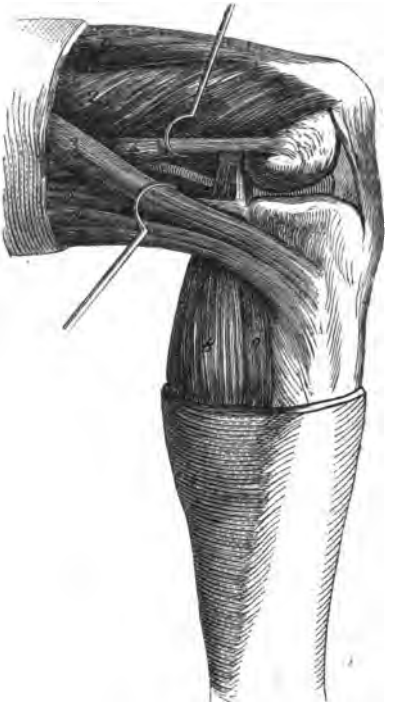

Kniegelenksgegend von der innern Seite her, in der Beugestellung betrachtet. 1. Rectus. 2. Vastus internus. 3. Sartorius. 4. Adductor magnus. 5. Semimembranosus. 6. Semitendinosus. 7. Gracilis. 8. Gastrocnemius internus. 9. Soleus. Man erkennt im Kniekehlenraum die A. poplitaea.

bei gebogenem Knie, durch einen Schnitt zwischen Adductor magnus und Semimembranosus auf die Poplitaea eindringen soll, eignet sich nicht leicht zur Ausführung in der Praxis. Nur ausnahmsweise mag es vorkommen,

dass eine Stichverletzung der Kniekehle mit solcher Blutinfiltration oder Verletzung der Weichtheile verbunden ist, dass man es besser finden wird, die Unterbindung am verletzten Ort zu machen, als eine Verletzung weiter oben hinzuzufügen.

Fig. 92.

Kniegelenksgegend auf der Aussenseite freipräparirt. 1. Biceps. 2. Vastus externus. 3. Gastrocnemius. 4. Peronaeus longus. Man erkennt die Stelle wo der N. peronaeus den Wadenbeinmuskel durchbohrt.

Zu beiden Seiten der Kniekehle liegen zunächst die Sehnen des Gastrocnemius; neben dem Gastrocnemius externus entspringt der Plantaris, der sich zwischen letzterem und dem Soleus durch schief nach innen und unten zieht. Seitwärts an den beiden Köpfen des Gastrocnemius laufen die Sehnen des Semimembranosus und Biceps herab; beide, besonders aber die erstere, mit Schleimbeuteln versehen. Hinter dem Ursprung des Poplitaeus am äussern Condylus befindet sich ebenfalls ein Schleimbeutel. Nach oben und aussen von der Insertion des Biceps liegt das Ligamentum laterale externum; nach unten und innen der Nervus peronaeus.

Das Kniegelenk besitzt von allen Gelenken die grössten Knochen- und Knorpelflächen und die grösste Synovialhöhle. Es enthält auch mehr Synovialflüssigkeit als die andern Gelenke und zeichnet durch Reichthum an subserösem Fettgewebe sich aus. Die Synovialhöhle setzt sich nach oben und vorn ziemlich weit über die Kniescheibengegend hinauf fort, sie überzieht auch die äussere Seite der Schenkelcondylen zu einem ziemlichen Theil, und sie steht öfters in Com-

munication mit dem Schleimbeutel des Quadriceps, des Semimembranosus, des Poplitaeus, ebenso mit der Gelenkhöhle des obern Fibula-Gelenks. Vermöge der Communicationen dieser Art kann ein Exsudat des Kniegelenks sich in diese Ausbuchtungen hinein versenken, oder auch von dort aus sich entleeren. Auf eben diesem Wege kann es künstlich entleert werden, oder es könnte auch, gegen die Absicht des Operateurs, durch Eröffnung einer dieser Höhlen das Kniegelenk indirekt mit eröffnet werden.

Fig. 92 b.

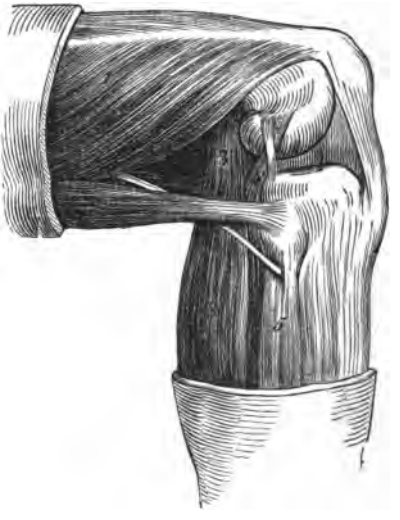

1 Vastus externus. 2. Biceps. 3. Gastrocnemius externus. 4. Poplitaeus. 5. Peronaeus longus.

Das Knie bildet ein zusammengesetztes Gelenk: vorn artikulirt die Patella, unten und hinten die Tibia mit dem Schenkelknochen. Die Kniescheibe sitzt als Sehnenknochen in der Sehne des Quadriceps, auf ihrer Oberfläche setzen sich noch einige sehnigte Fasern zum Lig. patellae fort, seitlich legen sich die äusseren und

inneren Fasern des Quadriceps an sie an. Eine Menge fibröser Fasern geht strahlig nach aussen und unten von der Kniescheibe zu den Schenkelcondylen und dem Rand der Tibia-Gelenkfläche. Durch diese Theile wird die Patella in ihrer Lage befestigt; sind dieselben erschlafft oder gerissen, so ist eine Dislocation der Patella zu erwarten. Bei seitlichen Rupturen wird eine Luxation der Patella nach aussen oder innen entstehen können; reisst das Kniescheibenband entzwei, so wird die Kniescheibe nach oben verrückt werden. Bei einem Querbruch der Patella kommt es auf die Integrität der seitlichen fibrösen Partien an, ob ein starkes oder nur ein mässiges und unbedeutendes Auseinanderweichen der Bruchstücke eintreten wird.

Auf ihrer hinteren Seite ist die Patella grossen Theils überknorpelt, nur ihr unteres Ende ist hinten mit Fettgewebe und Synovialhaut bedeckt. Seitlich unten schliessen sich zwei mit vielem subserösem Fett versehene Synovialfalten, die Lig. alaria und mitten das Marsupialband (Lig. mucosum), dem untern Rand der Kniescheibe auf ihrer hinteren Seite an. Mittelst dieser Synovialfalten wird die Höhle des Kniegelenks gleichsam in zwei Partien abgetheilt, in die für die Kniescheibe und die für die Tibia. Die Gelenkhöhle für die Tibia wird sodann durch das Marsupialband, eine von vorn nach hinten, unterhalb der Kniescheibe sich hinziehende Falte, in zwei seitliche Hälften geschieden.

Fig. 93.

Die Kniescheibe steht mit ihrer grösseren Hälfte dem äusseren Schenkelcondylus gegenüber. Dieser ist auch einige Linien höher hinauf überknorpelt als der andere. Bei gestrecktem Bein liegt die Kniescheibe so auf dem Schenkelknochen, dass ihr oberer Theil nicht mehr ganz

Fig. 92. Durchschnitt des linken Kniegelenks von innen her betrachtet. Man erkennt die Ausdehnung der Gelenkhöhle, die Stellung der Patella, des Kniescheibenbands und seines Schleimbeutels, ferner die des Marsupialbands und des Lig. cruciatum externum.

dem Knorpel des Schenkelknorrens entspricht, sondern dem mit Synovialhaut überzogenen Theil des Knochens gegenübersteht. Aus diesem letzteren Umstand wird man es wohl mit Malgaigne erklären müssen, dass zuweilen eine Luxation der Kniescheibe vorkommt, wo sich diese auf ihren Rand stellt, der alsdann auf dem Schenkelknochen sich anstemmt und, wie es scheint, hineinwühlt. Durch eine kräftige Beugebewegung, die man mit dem Schenkel vornimmt, soll die Kniescheibe wieder gegen den überknorpelten Theil des Schenkelknorrens herabgezogen werden können und so aus ihrer eingekeilten Stellung wieder frei werden.

Das Knie besitzt kein ganz vollständig entwickeltes Kapselband, doch trifft man nach allen Seiten hin fibröse Fasern, welche vom Schenkel und der Patella zur Tibia und zum äussern Rand der halbmondförmigen Knorpel hingehen. Die Befestigung des Schenkels auf der Tibia beruht hauptsächlich auf den seitlichen und den gekreuzten Bändern. Erstere dienen besonders bei gestrecktem Bein zur Verhütung jeder seitlichen Abweichung oder Verdrehung; die gekreuzten Bänder hindern vorzüglich das Rück- oder Vorwärtsgleiten der beiden Knochen auf einander. Beim gebogenen Zustand ist einige Rotation nach aussen im Kniegelenk möglich; der innere Condylus der Tibia bleibt aber dabei so ziemlich auf seiner Stelle und bildet die Axe der Rotation, der äussere tritt etwas nach hinten oder vorn. Eine mit Verdrehung verbundene Luxation wird demnach vorzüglich in der gebogenen Lage erleichtert sein, und es wird auch die Einrichtung bei gebogener Lage vorgenommen werden müssen.

Die traumatische Verrenkung des Knies nach hinten oder vorn ist nur bei ganz besondern und heftigen Gewalteinwirkungen möglich; es müssen Zerreissungen der gekreuzten und seitlichen Bänder, sowie des hinten befindlichen Lig. poplitaeum vorausgesetzt werden, wenn eine so bedeutende Dislocation rasch entstehen soll. Die Verrenkung des Unterschenkels nach vorn wird in Folge einer übermässigen Streckung (Dorsalflexion), die nach hinten wird nur durch eine direkt nach hinten treibende Gewalt entstehen können. Anders verhält es sich bei der

spontanen Luxation nach hinten: man sieht diese nicht selten im Gefolge von Kniecontrakturen, und sie scheint besonders davon abgeleitet werden zu müssen, dass der Tibiakopf theils direkt, durch den Zug der Beugemuskeln, theils indirekt, durch Extensionsversuche, die nur am untern Ende des Beins gemacht werden, immer weiter nach hinten getrieben wird. Die Mechanik ist im letzteren Falle die, dass der Tibiakopf, anstatt nach vorne zu gleiten, eine Drehung um die Axe seiner vorderen Kante erleidet. Bei schlaffem Kniegelenk wirkt schon die Schwere des (liegenden) Unterschenkels auf Luxation nach hinten hin.

Die Sicherheit der Bewegungen des Kniegelenks beruht auf der Aufnahme der Schenkelcondylen in den Ausschnitt der halbmondförmigen Zwischenknorpel; durch diese Zwischenknorpel, die vorn und hinten mit der Tibia und aussen herum mit der Gelenkskapsel verwachsen sind, wird für die Schenkelcondylen eine Pfanne auf der Tibia gebildet, in der sie articuliren. Bei Erschlaffung des Gelenks kann der Zwischenknorpel zwischen den Knochen (oder auch der Schenkelcondylus über die Knorpel) hinausgleiten und dadurch die Bewegung ein schmerzhaftes Hinderniss erfahren. Beim starken Beugen des Knies richtet sich diese Art von Dislocation wieder ein. Da nur der äussere Zwischenknorpel eine grössere Beweglichkeit besitzt, die zu den Drehungen nach aussen nöthig war, so ist wahrscheinlich auch dieser Knorpel vorzugsweise einer Dislocation fähig. Es lässt sich annehmen, dass die Rotation des Schienbeins nach innen zur Wiedereinrichtung hülfreich sein mag.

Es erklärt sich zunächst aus dem Bau des Kniegelenks, warum nur wenige Chirurgen bis jetzt eine Exarticulation im Knie unternommen haben. Die Exarticulation hat besonders das gegen sich, dass dabei von der Gelenkhöhle ein grosser Theil zurückbleibt, welcher starke Eiterung befürchten lässt. Ausserdem ist eine grosse Knochen- oder Knorpelfläche zu bedecken und folglich ein grosser Lappen nöthig. Will man dennoch die Operation unternehmen, so verdient die Bildung eines grossen vorderen Lappens den Vorzug vor der hinteren Lappenbildung,

weil man bei der letzteren Methode die grossen Nervenstämme der Kniekehle in den Lappen bekäme und diese auf den Stumpf angedrückt würden. Es ist auch anzunehmen, dass die derbe Haut der Kniescheibengegend eine günstigere Bedeckung für den Stumpf gibt, als die Haut der Kniekehlen- und Waden-Gegend.

Die Resection im Knie kann ohne Verletzung von wichtigeren Nerven und Gefässen, zur Noth sogar (wenn man seitliche Einschnitte macht) ohne Quertrennung eines Muskels gemacht werden. Gewöhnlich wird die Kniescheibe dabei weggenommen. Will man über die Schenkelcondylen hinaufgehen, so müssen die Insertionen des Gastrocnemius abgetrennt werden; soll die Spannung des Biceps und Semimembranosus (bei spitzwinkligen Contracturen) überwunden werden, so wird man diesen Zweck am besten durch etwas tiefere Excision des Tibia- und Fibulakopfs erreichen können. Die beiden Kniekehlenmuskel verlieren hierdurch ihre Insertionen und somit auch ihre Widerstandsfähigkeit.

Zur Kniegegend gehört auch das obere Fibula-Gelenk. Es besteht in einer straffen Verbindung zwischen dem hintern Theil des äusseren Tibiacondylus und dem Köpfchen der Fibula. Das oberste Ende des Wadenbeins ragt über das Gelenk hinaus, um dem M. biceps und dem Lig. laterale externum zum Ansatz zu dienen. Zuweilen erstreckt sich am äusseren Seitenband herab ein Fortsatz der Kniegelenkshöhle, wodurch die letztere mit dem Fibula-Gelenk communicirt. Das Fibula-Gelenk ist umgeben: oben vom Biceps, seitlich vom Soleus und Peronaeus longus, nach vorn von den obersten Fasern des Extensor communis. Der Nervus peronaeus lauft am Hals des Fibula-Gelenkskopfs um diesen herum, zwischen den Fasern des Peronaeus longus durch, zur vordern Seite des Unterschenkels; bei einer Operation am Fibula-Gelenk müsste man diesen Verlauf des Nervens wohl in Betracht ziehen. (Vgl. Fig. 91.)

Unterschenkel.

Unter der Haut am Unterschenkel trifft man die Vena saphena major und minor, den N. saphenus major, suralis

und peronaeus externus. Die Vena saphena major entspringt am innern Rand des Fusses und lauft am innern Theil des Unterschenkels, seitlich an der Wade zur innern Kniegegend hinauf. Sie wird begleitet vom N. saphenus. Die Saphena minor wendet sich vom äussern Fussrand her um den inneren Knöchel nach hinten und geht, von einem äusseren Blatt der Aponeurose bedeckt, zur mittleren Wade und Kniekehle. Mit ihr verlauft der N. suralis (vgl. Fig. 89). Der N. peronaeus externus lauft hinter der Fascie des M. peronaeus longus an der vordern äussern Seite des Unterschenkels und durchbohrt die Fascia am untern Drittel des Unterschenkels, um sich zum Fussrücken zu begeben.

Die Muskel liegen in folgender Ordnung, von innen nach aussen und hinten um die Unterschenkelknochen herum: Tibialis anticus, Extensor hallucis, Extensor com-

Fig. 94.

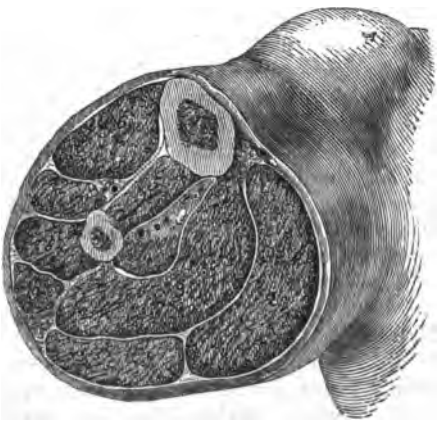

1. und 2. Gastrocnemius. 3. Soleus. 4. Flexor hallucis, hinter ihm die A. peronaea. 5. Tibialis posticus nebst dem Flexor communis, zwischen ihm und dem Soleus die A. tibialis postica nebst zwei Venen und der N. tib. posticus. 6. Tibialis anticus. 7. Extensor communis; zwischen beiden letzteren die A. tibialis antica nebst Venen, und der N. tibialis anticus. Den Extensor hallucis sieht man in diesem Durchschnitt nicht, da er erst weiter unten entspringt. 8. Peronaeus longus. 9. Peronaeus brevis. 10. Vena saphena und N. saphenus.

munis, Peronaeus tertius, Peronaeus longus, Peronaeus brevis, Flexor hallucis, Tibialis posticus, Flexor communis. Die drei letzteren sind vom Gastrocnemius mit seinen beiden Köpfen und vom Soleus bedeckt. Die schmale Sehne des Plantaris zieht sich zwischen Gastrocnemius und Soleus von aussen nach innen schief durch, um sich dem innern Rand der Sehne des letzteren anzuschliessen.

Bemerkenswerth ist die Kreuzung des Tibialis posticus mit dem Extensor communis; unter der Mitte des Unterschenkels wendet sich der Tibialis mehr nach vorn und seine Sehne kommt sofort innen an der Tibia zum Vorschein.

Ein grosser Theil des Tibiaknochens, nämlich die ganze nach innen und vorn gekehrte Fläche desselben, liegt ohne Muskelbedeckung hinter der Haut. Nirgends compliciren sich daher die Frakturen so häufig mit Hautverletzung wie hier. Auch die schwierige Heilung mancher sogenannter Fussgeschwüre erklärt sich daraus, dass diese eiternden Substanzverluste der Haut meist den vordern Theil der Tibia zum Boden haben. — Die Periostitis, welche überhaupt die nur von Haut bedeckten Knochenstellen vorzugsweise zu treffen scheint, hat an dieser Gegend des Tibiaknochens eine Lieblingsstelle.

Die Weichtheile des Unterschenkels sind durch die starke Fascie in vier Abtheilungen gebracht: 1) eine vordere, die den M. tibialis anticus, Extensor hallucis, Extensor communis und Peronaeus brevis nebst der Arteria tibialis antica und dem Nervus tibialis anticus enthält; 2) eine äussere Abtheilung, mit dem Peronaeus longus und brevis und N. peronaeus externus; 3) eine oberflächliche hintere, mit dem Gastrocnemius und Soleus nebst der Sehne des Plantaris; 4) eine tiefe hintere Abtheilung, in welcher der M. flexor communis, Tibialis posticus und Extensor hallucis nebst der Arteria peronaea und Tibialis postica und dem Nerven gleichen Namens enthalten sind.

Die Art. tibialis antica muss, um zur vordern Seite des Beins zu gelangen, das Ligamentum interosseum durchbohren. Sie thut diess nicht bei allen Individuen in gleicher Höhe; bei dem einen geht sie im oberen Winkel des Zwischenknochenraums durch, bei anderen tiefer unten, z. B. einen Zoll unterhalb des Winkels.

Vorne angekommen schickt sie die Reccurrens articularis zur vorderen Kniegelenkseite hinauf. Die Arterie ist an ihrer Durchtritts-Stelle ziemlich fest mit dem Ligament verwachsen, so dass die von einigen geäusserte Furcht einer Zurückziehung der Arterie hinter das Ligament bei hohen Amputationen durchaus unbegründet erscheint.

Die Unterbindung der Tibialis antica in ihrem oberen Verlauf ist ziemlich schwierig: sie liegt anfangs zwischen dem Tibialis anticus und Extensor communis, auf dem Extensor hallucis. Gegen die Mitte des Unterschenkels findet man sie in dem Zwischenraum zwischen Tibialis anticus und Extensor hallucis; unten am Fussgelenk geht die Sehne des letzteren Muskels über sie weg und kreuzt sich schief mit ihr, so dass sie von dort an zwischen Extensor hallucis und Extensor communis zu suchen ist. Hier ist sie leicht zu finden. Wollte man das Gefäss in der Mitte des Unterschenkels unterbinden, so hätte man sich in Acht zu nehmen, dass man nicht anstatt des Muskelzwischenraums zwischen Tibialis und Extensor hallucis in den weiter nach aussen gelegenen Zwischenraum mit dem Messer hineinkäme. Der N. tibialis anticus kreuzt sich mit der Arterie, er liegt anfangs aussen, da er ums Wadenbein herum laufend und den M. peronaeus longus und Extensor communis durchbohrend sich erst zwei Zoll unter dem Knie zur Arterie gesellt; er geht dann so vor der Arterie weg, dass er am untern Theil des Unterschenkels auf ihrer inneren Seite verlauft.

Fig. 95.

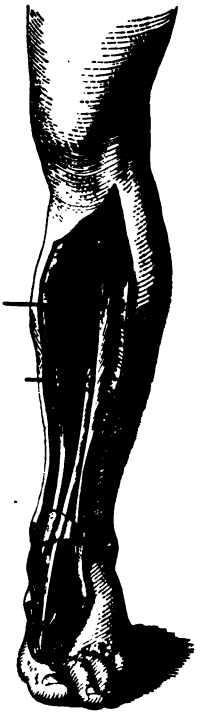

Die A. tibialis antica in ihrem Verlauf bis zum Mittelfuss blosgelegt, der N. tibialis anticus weggeschnitten. Man erkennt die beiden mit ihr sich kreuzenden Strecksehnen der grossen Zehe. 1. M. tibialis anticus. 2. Extensor communis. 3. Extensor hallucis longus. 4. Extensor hallucis brevis.

Die Arteria peronaea liegt sehr tief im Winkel zwischen der hinteren Seite des Wadenbeins und dem M. flexor hallucis (vgl. Fig. 63). Man müsste, um sie bloszulegen, den äussern Rand des Soleus und den Flexor hallucis vom Wadenbein trennen, und sie stark zur Seite ziehen.

Die Tibialis postica kann am obern Theil des Unterschenkels nur durch einen sehr tiefen und grossen Schnitt, wobei man den inneren Rand des Soleus und die Aponeurose hinter demselben, parallel mit dem Rand des Schienbeins, trennt, blosgelegt werden. Man trifft hier die Arterie umgeben von zwei Venen; noch tiefer hinten liegt der Nerv. Unten, gegen das Fussgelenk hin, findet man die Arteria tibialis mit Leichtigkeit durch einen Schnitt, welcher mitten zwischen der Tibia und der Achilles-Sehne durch die Haut und Fascie durchgeht. Der Puls ist an dieser Stelle ohne Mühe zu fühlen. Vom innern Knöchel aus wird die Fascie, welche die Arterie bedeckt, durch die quer gehenden Fasern des Lig. laciniatum verstärkt. Der Nerv liegt hier hinter der Arterie und mehr nach aussen.

Fig. 96.

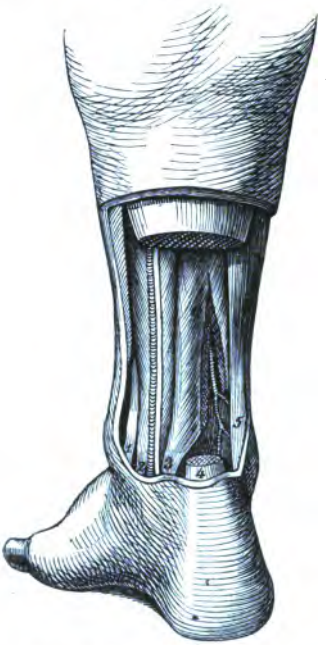

Die Achilles-Sehne weggenommen und in den M. flexor hallucis ein Schnitt gemacht, um die Lage der A. peronaea zu sehen. 1. Tibialis anticus. 2. Flexor communis. 3. Flexor hallucis. 4. Achilles-Sehne, abgeschnitten. 5. Peronaeus longus. Zwischen 2 und 3 die A. tibialis postica nebst dem N. tibialis posticus.

Die beiden hauptsächlichsten Nerven am Unterschenkel begleiten die

gleichnamigen Arterien, mit der Ausnahme, dass der N. tibialis anticus nicht aus dem Knochenzwischenraum herauskommt, sondern als Nervus peronaeus um das Wadenbein herum lauft, den Kopf des M. peronaeus longus und Extensor communis durchbohrt und so zur Arterie hinzutritt. Der andere Hauptast des N. peronaeus, der

Fig. 97.

Die Tibialis postica in der Fussgelenksgegend. Hinter ihr sieht man die drei Sehnen des Flexor hallucis, Flexor communis und Tibialis posticus. An der inneren Seite der Fusswurzel erkennt man die Sehne des Tibialis anticus.

P. externus, lauft von dem Kopf des M. peronaeus longus an gerade nach unten.

Der Schienbeinknochen ist ausgezeichnet durch die sehr scharfe nach vorn gerichtete Kante, welche man besonders an seinem obern und mittlern Drittel wahrnimmt. An seinem untern Drittel ist dieselbe mehr abgerundet und verschwindet so. Diese Kante begünstigt die Bildung scharfer Frakturenden und Amputationsecken, die Theilung von Bleikugeln in zwei Theile, die Erzeugung scharf-

randiger Wunden durch stumpfe Gewalt, die leichte Entstehung von Druckbrand u. s. f., so dass sie in chirurgischer Beziehung ihre nicht geringe Wichtigkeit hat. — Die Weite des Knochenzwischenraums zeigt sich bei verschiedenen Individuen ziemlich variabel. Im Allgemeinen ist er im untern Drittel bedeutend kleiner als oben, wo eine Musketenkugel wohl durchdringen kann, ohne die Knochen zu verletzen.

Fussgelenk.

In der subcutanen Schichte liegt am Fussgelenk die Vena saphena, die man zuweilen zur Aderlässe am Fuss

Fig. 98.

Die subcutanen Venen und Nerven der Gegend des innern Knöchels.

benutzt. Man wählt in der Regel die Stelle, wo die Vene über den Knochen hinlauft. Es ist unmöglich hiebei andere Weichtheile zu verletzen, wenn nicht zufällig einer der kleinen Hautnerven unter die Lanzette kommt. Sticht man zu tief, so trifft man den Knochen und man lauft Gefahr, das Instrument abzubrechen.

Die Weichtheile um das Fussgelenk bilden ebenso wie am Unterschenkel vier durch Fascien umgebene Partien. Auf der vordern Seite liegen von innen nach aussen die Sehnen des M. tibialis anticus, des Extensor hallucis (etwas tiefer die A. tibialis antica und der Nervus tibialis anticus), weiter aussen die Sehnen des Extensor communis und des Peronaeus tertius. Zu beiden Seiten der Strecksehnen ist das Gelenk nur von Haut und Fascie bedeckt. Am äussern Theile des Fussgelenks liegen die Sehnen des Peronaeus longus und brevis beisammen, welche sich mit einander hinter dem äussern Knöchel anlegen und dort durch eine feste fibro-seröse Scheide befestigt sind.

Hinter dem Fussgelenk verlauft in der oberflächlichen Schichte die Achillessehne, eingehüllt in ihrer Scheide, welche sie als Fortsetzung der Unterschenkelfascie besitzt. Oberhalb ihrer Insertion an dem Calcaneus befindet sich zwischen dem Knochen und der Sehne ein Schleimbeutel. Zwischen der Achillessehne und dem innern Knöchel, an der innern und hintern Seite des Fussgelenks laufen, wie Fig. 95 zeigt, die Sehne des Flexor hallucis, die des Flexor communis, der N. tibialis posticus und die A. tibialis postica; am Rand des Knöchels zieht sich nach vorne hin die Sehne des Tibialis posticus herab. Die letztere Sehne kreuzt sich, etwas über dem Knöchel mit der des Flexor communis. Anfänglich liegt nämlich der M. tibialis posticus weiter hinten, am Fussgelenk tritt aber seine Sehne hinter der des Flexor communis nach vorn und legt sich unmittelbar an den hintern Rand des Tibia-Knöchels an. Die beiden andern Sehnen haben an der hintern Seite der Tibia und des Astragalus eine feste Sehnenscheide. Ueber diese Partieen her erstreckt sich vom innern Knöchel zum Fersenbein das Lig. laciniatum, das zur Befestigung der Sehnen in dieser Lage beiträgt. Auf analoge Art zieht sich über den Fussrücken hin ein

schleuderförmiges Band, das dort die Sehnen in ihrer Lage beisammenhält. (Vgl. Fig. 94 u. 96; bei Fig. 98 ist es weggenommen.)

Fig. 99.

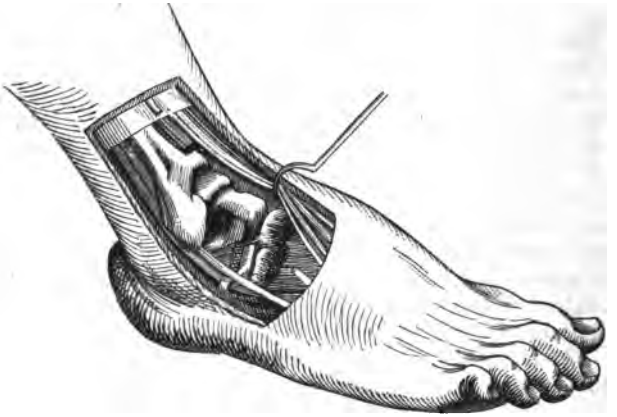

Fig. 100.

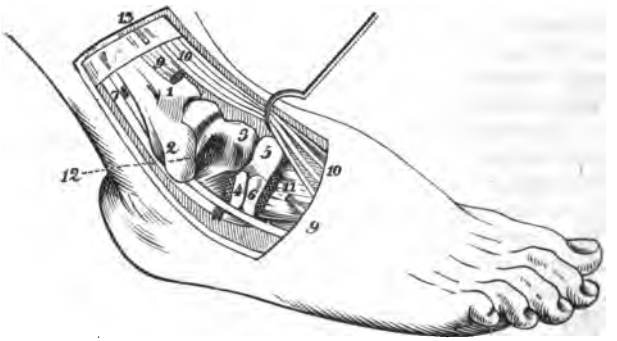

1. Tibia. 2. Fibula. 3. Sprungbein (Kopf). 4. Fersenbein. 5. Schiffbein. 6. Würfelbein. 7. Peronaeus longus. 8. Per. brevis. 9. Per. tertius (ausgeschnitten). 10. Extensor communis longus. 11. Extensor communis brevis (quer durchschnitten). 12. Sinus tarsi. 13. N. peronaeus externus.

Das Gelenk zwischen den beiden Unterschenkelknochen und dem Astragalus bildet ein festes Scharnier, mit starken seitlichen Bändern, welche keine andere Bewegung als die Beugung und Streckung zulassen.

Fig. 101.

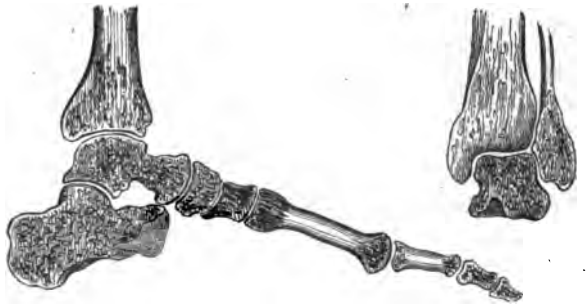

Durchschnitt der Fussgelenke. Man erkennt im Längendurchschnitt die Tibia, das Sprungbein, Fersenbein, Schiffbein, das zweite Keilbein, den zweiten Mittelfussknochen u. s. w. Der Querdurchschnitt zeigt die Lage des Sprungbeins zwischen beiden Knöcheln.

Die Tibia und Fibula sind hier durch fibröse Bandfasern so fest vereinigt, dass sie hier gleichsam nur Einen Knochen bilden. In die Tiefe zwischen dem äussern und innern Knöchel ist der Astragalus aufgenommen, in der Art, dass er auf der innern Seite eine kleinere, auf der äussern Seite aber eine bedeutend grössere seitliche Knorpelfläche gegen die Knöchel hinkehrt. Der äussere Knöchel geht auch weiter herab als der innere. Die ganze Festigkeit des Fussgelenks beruht auf der Integrität der beiden Knöchel und der seitlichen Gelenkbänder, nämlich des Lig. deltoideum (zwischen Tibia und Astragalus) und des Lig. fibulare tali anticum, fibulare calcanei und fibulare tali posticum (diese drei auf der äussern Seite). Mit der Ruptur dieser Bändermassen, noch mehr und häufiger mit dem Bruch eines oder beider Knöchel wird die Verrenkung im Fussgelenk erleichtert.

Die Fussgelenksverrenkung hat nicht die Mechanik, die man ihr gewöhnlich zuschreibt. Sie entsteht nicht durch einfaches Hinausweichen der Tibia über die Grenze des Astragalus-Gelenks, sondern durch ein Uebersprungen der Tibia nach der entgegengesetzten Seite des Gelenks. Nach den Experimenten von W. Henke, die sich durch unsere klinischen Erfahrungen bestätigt haben, erfolgt die traumatische Verrenkung des Fusses nach hinten durch eine gewaltsame Ueberbeugung (Plantarflexion) des Fussgelenks. Die hintere Kante der Tibia gleitet dabei, nach Sprengung des vorderen und seitlichen Bandapparats, besonders auch nach Fraktur des äusseren Knöchels, auf der Rolle des Astragalus nach vorne. Die Strecksehnen werden vorgetrieben; der Fuss stellt sich in die äusserste Spitzfussstellung. Zur Einrichtung muss eine Dorsalflexion gemacht werden. Ein umgekehrter Mechanismus findet statt bei der Verrenkung des Fusses nach vorne. Sie entsteht bei gewaltsamer Dorsalflexion, wobei gleichzeitig ein starker Impuls den Fuss nach der Rückseite und die Tibia nach der Plantarseite hintreibt. Die Stellung des verrenkten Fusses ist dann eine dem Plattfuss oder Hackenfuss ähnliche; in der Regel scheint noch Verdrehung nach innen hinzuzukommen. Die Einrichtung erfordert wesentlich eine Plantarflexion; der Astragalus muss natürlich auf demselben Weg wieder zwischen die Knöchel hinein, auf welchem er herausgekommen ist; er muss also in der Stellung der Dorsalflexion gegen das Gelenk geschoben und durch eine Plantarbeugung wieder hineingedreht werden. Die meisten Dislocationen im Fussgelenk sind Verrenkungsbrüche; ihre Mechanik ist von der Art, dass man sie, nach dem Grundsatz a potiori fiat denominatio, eher als Gelenksbrüche mit Dislocation bezeichnen muss. Die Einrichtung hat hier in der Regel keine Schwierigkeit, wohl aber die Erhaltung in der richtigen Lage.

Zu einfacher Exarticulation eignet sich das Fussgelenk vermöge seiner Form nicht gut; man wäre wohl nachträglich zum Absägen der beiden Knöchel noch genöthigt, um den Stumpf mit Haut gut bedecken zu können. Viel passender erscheint die Amputationsme-

thode von Syme, wo der Unterschenkel unmittelbar über der Gelenkslinie durchsägt und mit einem aus der Fersenhaut gebildeten Lappen, der sich zur Bedeckung

Fig. 102.

Ansicht der Theile nach dem Syme'schen Amputations-Schnitt. 1. Tibialis anticus. 2. Extensor hallucis. 3. 3. Extensor communis und Peronaeus tertius. 4. A. tibialis antica, begleitet von zwei Venen und dem N. peronaeus. 5. N. peronaeus superficialis. 6. Vena saphena. 7. Tibialis posticus. 8. Flexor communis. 9. Flexor hallucis. 10. Peronaei. 11. Tendo Achillis. 12. N. tibialis posticus, sich in Plantaris externus und internus spaltend. 13. A. tibialis postica mit ihrer Theilung in eine Plantaris externa und interna; daneben die begleitenden Venen. 14. Tibia. 15. Fibula.

sehr gut eignet, überzogen wird. Ist der Fortsatz des Fersenbeins gesund, so wird derselbe, nach Pirogoff's äusserst nützlicher und empfehlenswerther Modification des Verfahrens, sammt der Fersenhaut zur Bedeckung und Verlängerung des Stumpfs verwendet.

Die Resection im Fussgelenk empfiehlt sich dadurch, dass sie mit Hülfe von seitlichen Hautschnitten unternommen werden kann, ohne dass irgend ein wichtigerer Theil dabei verletzt wird. Kommt auch durch Wegnahme des Endes der Tibia und Fibula eine merkliche Verkürzung des Beins zu Stande, so leidet doch die Sicherheit des Gangs bei dem künstlichen Gelenk, das sich hier bildet, oder bei der Ankylose mit dem Sprungbein, im Fall diese eintritt, nicht allzusehr.

Fusswurzel-Gelenk.

Die Gelenkverbindung zwischen dem Sprungbein und dem Fuss, aus dem Sprung-Fersenbein-Gelenk und dem Sprung-Fersen-Kahnbeingelenk bestehend, ist sehr wichtig in physiologischer wie in chirurgischer Beziehung. Es dienen diese beiden unteren Sprungbeingelenke der Adduction und Abduction des Fusses. Sie sind der Sitz der Klumpfuss- und Plattfussstellung des Fusses. Sie sind, wie Broca gezeigt hat, der wesentliche Ausgangspunkt für die verschiedenen Verrenkungen, die man unter dem Titel Luxation des Astragalus zusammengeworfen hat. Da der Astragalus keine Muskelinsertionen besitzt, und sogar die Bänder des Fussgelenks ihn zum Theil überspringen, so begreift man hieraus die Möglichkeit eines Herausgesprengtwerdens des Astragalus aus dem Fussgewölbe. Bei forcirten Adductions- oder Abductionsbewegungen muss wohl zuerst die Verbindung zwischen Sprungbein und Fersenbein entzweireissen; ist diese starke Verbindung, die besonders durch ein Ligamentum interosseum vermittelt wird, getrennt, so brauchen nur noch die verhältnissweise schwachen Kapselbänder des Fussgelenks und der Sprung-Kahnbeinverbindung überwunden zu werden, um den Astragalus,

der wie ein Keil ins Fussgewölbe hereingestellt ist, durch eine Krümmung des Fussrückens aus dem Fussgewölbe hinauszutreiben. Die Wiedereinrichtung der Astragalus-Luxation ist noch selten gelungen. Freilich fehlte es meist schon an der Diagnose oder an der Einsicht in den Mechanismus. Die Einrichtung mag vorzüglich darin ihr Hinderniss haben, dass der hakenförmige Fortsatz an der hinteren Seite des Astragalus sich in die Vertiefung zwischen beiden oberen Gelenkflächen des Calcaneus anstemmen kann. Uebrigens lässt sich auch wohl begreifen, dass die Strecksehnen, welche beim Herausweichen des Knochens zur Seite gedrängt werden, nachher hinter ihn zu liegen kommen und sich seiner Reduction in den Weg stellen könnten.

Von der Luxation des Sprungbeins ist die Verrenkung zwischen dem Sprungbein und dem Fuss wohl zu unterscheiden. Man hat dieselbe nach zwei Richtungen, nach Art der Klumpfuss- und Plattfussbildung beobachtet. Durch eine gewaltsam übermässige Adduction des Fusses kommt das Schiffbein über den Kopf des Sprungbeins hinaus nach innen zu liegen und der Fuss erhält eine Klumpfussstellung; durch gewaltsame Abduction des Fusses schiebt sich das Schiffbein nach aussen hin und es entsteht ein traumatischer Plattfuss. Beide Arten von Dislocation sind bis jetzt in der Regel nicht erkannt worden, weil die mangelnde Einsicht in die Bedeutung des unteren Sprunggelenks auch die Verrenkung desselben nicht richtig zu beurtheilen gestattete.

Zwischen dem Kopf des Sprungbeins und dem vordersten Theil des Fersenbeins bemerkt man den Sinus tarsi, eine höhlenartige Vertiefung, die man kennen muss, um beim Aufsuchen fremder Körper oder beim Sondiren wegen Caries oder beim Aufsuchen des Cuboidal-Gelenks keinen diagnostischen Fehler zu machen. Man kann mit der Sonde von hier aus längs dem Ligamentum interosseum durch die Fusswurzel durchdringen.

Das Gelenk zwischen Astragalus und Calcaneus einerseits und Os naviculare und cuboideum andererseits hat seine besondere Wichtigkeit für die sogen. Chopart'sche

Amputation. Die Articulationslinie, in welcher dieser Schnitt gemacht wird, befindet sich beim Erwachsenen nicht ganz einen Zoll von beiden Knöcheln nach vorn; auf der innern Seite fühlt man den Vorsprung des Kahnbeins, auf der äussern orientirt man sich vermittelst des Vorsprungs des fünften Mittelfussknochens: in der Mitte zwischen letzterem und dem Knöchel liegt das Calcaneo-Cuboidalgelenk. Die Fehler, welche leicht beim Aufsuchen dieser Gelenkslinie gemacht werden, sind besonders die folgenden: 1) An der innern Seite kann man sehr leicht in das Gelenk zwischen Os naviculare und den drei keilförmigen Beinen kommen, ein Fehler, der freilich leicht erkannt wird (an den drei Facetten der Gelenksfläche) und dann alsbald zu verbessern ist. 2) An der äusseren Seite kann es passiren, dass man in die Aushöhlung zwischen dem Sprungbein und Fersenbein (Sinus tarsi) hinein geräth, in der Meinung, man sei in der Linie des Gelenks. 3) Wenn man am Kopf des Astragalus nur zwei Linien zu weit nach oben käme, so könnte die Fussgelenkhöhle eröffnet werden.

Fig. 103.

Durchschnitt in der Linie des Chopart'schen Gelenks. A. Astragalus. C. Calcaneus. 1. Tibialis anticus (Sehne). 2. Extensor hallucis. 3. Extensor communis et Peronaeus III. 4. Peronaeus brevis. 5. Per. longus. 6. Flexor communis. 7. Flexor hallucis. 8. Tibialis posticus. 9. Abductor hallucis brevis. 10. Flexor communis brevis. 11. Caro quadrata. 12. Abductor digiti V.

Da die sämmtlichen Sehnen der Unterschenkelmuskel mit Ausnahme der Achillessehne, bei der Chopart'schen Operation durchschnitten werden, so ist leicht zu begreifen, dass sich öfters nach dieser Operation ein Ueberwiegen der Achillessehne, also eine Erhebung des Fersenbeins nach hinten und somit eine Nachuntenkehrung der Narbe ausbildet. Man

wird diesem Uebelstand, wo er einzutreten beginnt, durch geeignete Verbände, z. B. Gypsverband, von Anfang an zu begegnen suchen müssen; will die Erhebung des Fersenbeins dennoch eintreten, so bietet sich die Durchschneidung der Achillessehne als das nächste und einfachste Mittel dagegen dar.

Wo es möglich ist, etwas mehr von der Fusswurzel zu erhalten und z. B. in der Linie des Kahnbeingelenks mit Durchsägung des Os cuboideum zu amputiren, wäre dieser Vortheil nicht ausser Acht zu lassen. Bei Erhaltung des Kahnbeins hätte man schon die Insertion des Tibialis posticus gerettet.

Die Fusswurzelknochen sind so zusammengefügt, dass sie nebst dem Mittelfuss eine Art Gewölbe bilden, als dessen Schlussstein der Astragalus anzusehen ist. Ausser den Gelenksbändern, die besonders auf der Plantarseite sehr derb gebaut sind, dient auch die starke Plantaraponeurose und die Muskulatur, besonders die Sehnen des Tibialis posticus und Peronaeus longus, die sich unter dem Fussgewölbe mit einander kreuzen, ferner die kurze Muskulatur der Fusssohle zur Erhaltung der gewölbten Form. Bei Erschlaffung dieser Gelenksverbindungen oder bei Lähmung jener Muskel entsteht der Plattfuss. Wie es scheint, kommen auch Rupturen dieser Bänderpartien zuweilen vor; wenigstens beobachtet man hier und da die Entstehung eines Plattfusses in Folge starker Verstauchungen der Fusswurzel- und Mittelfuss-Gegend.

Mittelfuss und Zehen.

Auf dem Fussrücken liegt am weitesten nach innen die Sehne des Tibialis anticus, die sich zum Os cuneiforme primum und dem ersten Metatarsusknochen begibt. Weiter aussen liegt die Sehne des Extensor hallucis, noch weiter die des Extensor communis und die dem letzteren sich anschliessende des Peronaeus tertius. Alle diese Theile sind auf der Höhe des Fussrückens durch das quer herübergespannte Schleuderband und durch die fibrösen Zwischenscheiden überzogen und befestigt. In einer zweiten Schichte hinter diesen Sehnen befinden sich

die der kurzen Streckmuskeln, welche vom äussern Theil des Fussrückens entspringen und sich von aussen her unter die langen Streckmuskeln hinunterbegeben. Der grösste unter diesen kurzen Streckmuskeln, der Extensor brevis hallucis, kreuzt sich mit der hinter ihm liegenden A. tarsea, der Fortsetzung der A. tibialis. Man findet die letztere Arterie in der Mitte zwischen dem ersten und zweiten Mittelfussknochen, neben dem Extensor brevis hallucis (Fig. 94). Eine Abweichung, die sehr häufig vorkommt, besteht darin, dass die Arterie schon am Anfang des Mittelfusses in den Interossealraum tritt; sie muss in diesem Fall, wenn man sie unterbinden will, weiter oben, oberhalb der kurzen Strecksehne der grossen Zehe, gesucht werden. Am Ende der Mittelfussgegend tritt die Arterie zwischen den Knochen durch zur Plantarseite. — Hinter den Extensor-Sehnen liegen die Fusswurzelknochen; vorne erblickt man zwischen den Mittelfussknochen die MM. interossei. An der äussern Seite des Fussrückens sieht man die Sehne des Peronaeus brevis vom äussern Knöchel zur Basis des fünften Mittelfussknochens sich hinziehen. (Fig. 99). Von Nerven des Fussrückens sind zu nennen der Tibialis anticus, der die Arterie gleichen Namens begleitet, der Peronaeus externus, dessen Zweige sich unter der Haut in der Mitte des Fussrückens gegen die Dorsalseite der mittleren Zehe hinziehen, und der ebenfalls subcutan verlaufende N. suralis (s. cutaneus externus), der unter dem Fibulaknöchel hin zur Rückseite der vierten und fünften Zehe hingeht.

In der Fusssohle trifft man eine derbe, mit fibrösen Fasern durchflochtene Fettschichte, welche dem Fuss zur Auspolsterung dient. An den Stellen, wo die Knochen sich gegen den Boden andrücken, am untersten Theil des Fersenbeins sowie an dem Metatarsusgelenk der grossen und kleinen Zehe, finden sich öfters Schleimbeutel. Nach Entfernung der derben Fettschichte kommt man auf die Aponeurosis plantaris, welche besonders in der Mitte der Fusssohle sehr stark und fest gebaut ist; zu beiden Seiten, wo die kurzen Muskel der grossen und kleinen Zehe gelegen sind, trifft man einen viel dünneren aponeurotischen Ueberzug. Man erkennt innen den Flexor brevis und Abductor hallucis, aussen den

Abductor digiti minimi. Entfernt man die Aponeurosis plantaris, so liegen die kurzen Beugesehnen, der Flexor communis brevis und die Caro quadrata vor dem Auge; hinter diesen sieht man die Arterien und Nerven und noch tiefer die langen Beugesehnen für die Zehen verlaufen. Die Beugesehne für die grosse Zehe kreuzt sich mit der etwas oberflächlicher verlaufenden Sehne für die vier andern Zehen. Unmittelbar auf dem Würfelknochen zieht sich schief zum Os metatarsi primum die Sehne des Peronaeus longus. Vorne, dem Mittelfussknochen entsprechend, liegen am tiefsten die Adductoren der grossen Zehe und die Mm. interossei.

Die Arteria tibialis postica, nachdem sie hinter dem Lig. laciniatum zur Fusssohle herabgekommen ist, theilt sich in eine Plantaris externa und interna, ebenso der N. tibialis. (Fig. 101 u. 102.) Der N. plantaris internus versieht die drei ersten, der externus die vierte und fünfte Zehe. Die A. plantaris externa lauft hinter der kurzen Muskulatur der kleinen Zehe, die interna hinter dem Abductor der grossen Zehe. Nach vorn bildet die A. plantaris externa mit der zwischen dem ersten und zweiten Mittelfussknochen herabsteigenden A. pedica den Arcus plantaris profundus, aus dem die Zehenarterien ihren Ursprung nehmen.

Fig. 104.



Die kurzen Beugemuskel der Fusssohle sind weggenommen, um die Lage der A. plantaris und des N. plantaris zu zeigen. 1. Flexor digitorum brevis, abgeschnitten. 2. Abductor hallucis. 3. Abductor digit. V. 4. Flexor hallucis longus. 5. Flexor communis. 6. Mm. lumbricales.

Das Tarsometatarsal-Gelenk, gebildet von den drei keilförmigen Knochen und dem Os cuboideum einerseits, und den fünf Metatarsusknochen andererseits, bietet der Exarticulation beträchtliche Schwierigkeiten dar, welche theils

von der Straffheit und Kürze der Bänder, theils von dem Eingreifen der Knochen ineinander abzuleiten sind. Das Zurückstehen des zweiten Mittelfussgelenks, wodurch die ganze Gelenkslinie eine Zickzackform erhält, und die an derselben Stelle sich findenden festen Ligamenta interossea, welche zwischen den keilförmigen Beinen entspringen und zur Basis des Metatarsus gehen, bilden das Haupthinderniss.

Fig. 105.

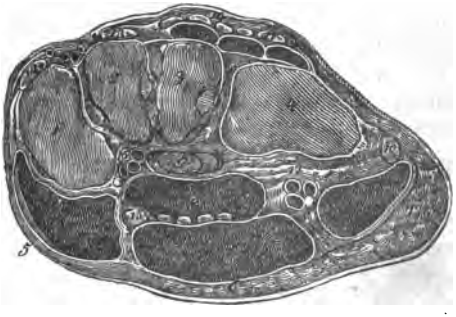

Durchschnitt im Gelenk der Fusswurzel mit dem Mittelfuss. 1. 2. 3. Ossa cuneiformia. 4. Os cuboideum. 5. Kurze Muskel der grossen Zehe. 6. Flexor communis brevis. 7. Kurze Muskel der kleinen Zehe. 8. Caro quadrata nebst den vier Sehnen des Flexor longus. 9. Sehne des Peronaeus longus. 10. Sehne des Peronaeus brevis. 11. Per. tertius. 12. Extensor hall. longus. 13. 14. Ext. communis, unter ihm die kurzen Streckmuskel. 15. Flexor hall. longus. 16. A. plantaris interna nebst Venen und Nerv. 17. Plantaris externa.

Fig. 106.

Durchschnitt des Mittelfusses. Man erkennt die Abtheilungen der kurzen Beugemuskel und der Interossei.

Das Metatarsalgelenk ist auf der innern Seite nicht leicht zu fühlen, weil dort kein besonderer Knochenvorsprung sich findet; auf der äusseren Seite, wo der Metatarsusknochen an seinem Fortsatz leicht zu erkennen ist, zeigt sich die Distanz vom Knöchel bis zum Mittelfussgelenk nur halb so gross, wie auf der innern, und der Mittelfussknochen der grossen Zehe ist merklich kürzer, als die Mittelfussknochen der vier andern Zehen.

Die Amputation durch den Mittelfuss wird, abgesehen von den Schwierigkeiten der Exarticulation, viele Vorzüge haben und desswegen, wo es immer möglich ist gewählt werden müssen. Man hat bei der Amputation eine mehr gleichmässige Knochenfläche, man erhält die Sehnen, welche an dem Knochen der grossen und kleinen Zehe sich inseriren (Tibialis anticus, Peronaeus brevis) und man ist nicht so, wie bei der sogenannten Lisfranc'schen Exarticulation, der Entzündung der geöffneten Gelenkshöhle zwischen den Fusswurzelknochen ausgesetzt.

Fig. 107.

Man erkennt hier die zackige Linie des Tarso-metatarsal-Gelenks.

Wo es angeht, wird eine Combination von Amputation und Exarticulation, nämlich Exarticulation im ersten Metatarsalgelenk und Durchsägung der vier andern Knochen (Fig. 106 in der Linie a b) ebenfalls den Verzug vor dem Lisfranc'schen Schnitt verdienen.

Bei Exarticulation oder Amputation einzelner Mittelfussknochen wird man am besten von der Dorsalseite aus den Knochen angreifen; derselbe ist dort weniger tief gelegen, es werden weniger Weichtheile verletzt, die Narbe genirt weniger und die Plantarhaut ist zur Deckung des Stumpfs besser geeignet.

Die Köpfe der Mittelfussknochen für die Zehen sind

durch Zwischenbänder mit einander fest vereinigt; sie liegen aber nicht alle in Einer Linie, indem das Gelenk für die erste und fünfte Zehe gegen die drei andern merklich zurückstehen. Wichtig ist besonders das Gelenk der grossen Zehe: dieses Gelenk hat die Bestimmung, einen grossen Theil des Körpergewichts zu tragen und namentlich beim Gehen als Schwerpunkt zu dienen. Der grosse und breite Gelenkskopf ist unten von seinen nicht unbeträchtlichen Sehnenknochen so umgeben, dass diese sammt ihren Sehnen gleichsam eine Pfanne für ihn bilden. — Häufig findet man auch einen Sehnenknochen für die zweite und fünfte Zehe.

Im Ganzen ist die anatomische Einrichtung der Zehen dieselbe, wie bei den Fingern. Die Sehnen spalten und inseriren sich auf dieselbe Art; die Arterien und Nerven verlaufen neben den Flexorsehnen wie bei den Fingern.

Die Zehengelenke sind viel unwichtiger als die der Finger und die Behandlung ihrer Affectionen ist von geringerer Schwierigkeit; schon die Kleinheit und Kürze der zwei äussern Phalanxknochen macht, dass die Affectionen derselben geringere Bedeutung erhalten. In Betreff des Sehnenschnitts findet der wesentliche Unterschied von den Fingern statt, dass eine steife Zehe, wenn sie nur gerade ist, wenig genirt; eine starke Zehenverkrümmung kann aber den Gang sehr schmerzhaft machen. Während nun die Operation einer Fingercontractur durch den Sehnenschnitt in der Regel contraindicirt ist, da sie den Finger lahm zurücklässt, so kann ein Sehnen- oder Bänderschnitt an der Zehe, wo die Lähmung nichts zu bedeuten hat, unbedenklich gemacht werden.

ANHANG.

Da eine ausführliche Darlegung und Vertheidigung meiner Bruchtheorie nicht wohl in den Text des vorliegenden Buchs gepasst hätte, so zog ich vor mich auf meine Abhandlung vom Jahr 1858 zu beziehen. Und um diese Abhandlung meinen Lesern zugänglich zu machen, lasse ich sie hier aus dem Archiv für physiologische Heilkunde nochmals abdrucken.

Noch einmal die Bruchtheorie.

Die Schrift, mittelst welcher ich im Jahr 1841 die bestehenden Lehren über Entstehung der Brüche angriff und eine neue Theorie der Brüche zu begründen suchte, enthielt manches Phantastische und Verfehlte. Als ich nun im Jahr 1843 diese Mängel selbst anerkannt und neue, auf der Anatomie gesammelte Beobachtungen an die Stelle jener, zum Theil im Studierzimmer ausgeheckten, Theorie zu setzen gesucht hatte, nahmen die Fachgenossen, wahrscheinlich abgeschreckt durch jenen verunglückten ersten Versuch, keine Notiz von dieser Arbeit. Jetzt ist dieselbe, wie fast Alles, was in alten Jahrgängen einer Zeitschrift begraben liegt, fast gänzlich vergessen. Ich habe die Sache lange ruhen lassen und nur gelegentlich daran zu erinnern gesucht. Da ich aber nun 15 Jahre geschwiegen, so möge es auch einmal wieder gestattet sein, mit einer wiederholten und vielleicht eindringlicheren Darlegung meiner Argumente vor das sachverständige Publikum zu treten. Ich hoffe, dass unser heutiges, der Physik und Mechanik weit mehr zugewendetes Geschlecht sich nicht so apathisch gegen meine mechanischen Deductionen verhalten wird, wie die Leser vom Jahr 1843.

Ein ausgezeichneter Lehrer der Chirurgie, dem ich einst die Ansicht vortrug, dass die plötzliche Entstehung eines Bruchs unmöglich zugegeben werden könne, da sie mit aller Mechanik im Widerspruch sei, gab mir die Antwort: „Die

plötzliche Entstehung einer Hernie kann nicht bezweifelt werden, ich habe sie mehrmals beobachtet.“ Gut — sagte ich —, worin bestehen diese Beobachtungen? Die Antwort war: „Ich habe gesehen, dass an einigen Personen plötzlich Brüche zu bemerken waren, nachdem sie eine starke Anstrengung gemacht hatten. Diese Personen waren nicht lange vorher von mir untersucht worden, ohne dass ich einen Bruch an ihnen gesehen hätte.“

Dies nannte mein verehrter Herr College eine „Beobachtung“; ich entgegnete ihm aber, dass mir hierbei keine Beobachtung, sondern ein Schluss, und zwar ein Post-hoc-Schluss und sogar ein Fehlschluss vorzuliegen scheine.

Es ist bekannt, dass ein leerer Bruchsack an sich nicht leicht, und wenn er klein ist wohl gar nicht, diagnosticirt werden kann. Man erkennt den Bruch erst daran, dass die Eingeweide in ihn eindringen, dass der Bruchsack beim Husten sich füllt oder ausdehnt. Ist dies zufällig nicht der Fall, liegt zum Beispiel eine stark gefüllte Darmschlinge vor dem Eingang des Bruchs, oder eine derbere Netzpartie, so dringt nichts ein und der Bruch bleibt, momentan wenigstens, unerkannt. Bei engen und kleinen Bruchsäcken, mit faltiger, vielleicht etwas schief verlaufender Eingangsmündung, ist das Verkennen eines Bruchs sehr leicht möglich und der untersuchende Arzt kann nur versichern, dass kein Bruch zu bemerken, nicht aber, dass kein Bruchsack vorhanden sei.

Wer also die plötzliche Entstehung eines Bruchs beobachtet haben will, behauptet mehr, als er verantworten kann; er hat nur das plötzliche Vordringen der Eingeweide in den Bruchsack beobachtet, nicht aber die Formation, die Entstehung des Bruchsacks selbst. Mit diesem angeblichen Beobachten der plötzlichen Entstehung der Bruchsäcke ist es also nichts. —

Warum ist es denn nicht möglich, an der Leiche einen Bruchsack zu erzeugen? Warum entsteht denn, wie schon Scarpa und Cloquet zeigten, kein Bruchsack, wenn man den Bauch einer Leiche gewaltsam comprimirt, wenn man Lücken in die sehnigte Bauchwand schneidet und den Bauch einem Druck von mehreren Centnern oder gar Pferdekräften aussetzt? Das Experiment gibt die Antwort: weil das Bauchfell nicht elastisch genug ist, um sich so zu dehnen, wie es zu einer Bruchsackformation nöthig wäre. Zweitens: weil der Druck auf weiche und flüssige Theile, wie die Contenta der untern Bauchhöhle es sind, nach hydrostatischen Gesetzen wirkt, und demnach das Bauchfell zwar spannen, aber nicht so vor sich her schieben kann, wie man es bei den

Brüchen verschoben findet, oder wie es etwa der Finger thut, wenn man mit diesem das Bauchfell örtlich hinauszutreiben sucht.

Hierüber kann unter solchen, die überhaupt dem experimentellen Beweis zugänglich sind, ein Zweifel gar nicht stattfinden. Der Gegner hat demnach nur einen Ausweg, er erklärt sich gegen Experimente an Leichen und will die „biologischen" Vorgänge von denen der „todten Mechanik" wohl unterschieden wissen. Aber nun macht man ihm das Experiment an einem lebenden Thier, mit demselben Nichterfolg, mit denselben Erscheinungen, was bleibt hier für eine Entgegnung? Etwa die, dass man keine so grausamen Versuche machen sollte? Oder die, dass man nicht Alles verwerfen dürfe, was man nicht begreifen könne, die gewöhnliche Ausflucht derer, die lieber etwas Unglaubliches glauben, als sich auf exakte Untersuchungen einlassen und einem verständigen Scepticismus sein Recht gestatten wollen.

Doch nein! es ist eigentlich Unrecht, in einem so gereizten Ton zu sprechen. Das Hinderniss für die richtige Ansicht steckt in einem andern Moment. Eine alte Theorie kann nur durch eine neue verdrängt werden. Es hilft nichts, die alte Theorie als falsch, als mechanisch unrichtig hinzustellen, man muss eine neue, gehörig begründete an ihrer Stelle vorbringen. Und diess ist nicht in hinreichendem Maass geschehen, oder vielmehr die im Archiv im Jahr 1843 vorgebrachten Thatsachen sind nicht so festgestellt, und auch von den sachverständigen Collegen nicht so gewürdigt und bestätigt worden, dass man sich hätte darauf verlassen können. Es sind das die beiden Sätze: „die Schenkelbrüche entstehen durch Herauszerrung des Bauchfells" und „die äussern Leistenbrüche oder richtiger ihre Bruchsäcke sind fast immer angeboren." Diese beiden schon im Jahr 1843 im Archiv aufgestellten Sätze müssen hier noch einmal vorgeführt und, wo möglich mit neuen Stützen versehen werden. —

Ueber die Entstehung der Schenkelbrüche kann ich nur wiederholen, was ich vor 15 Jahren (Archiv 1843) auseinandergesetzt habe: Die Herauszerrung der Schenkelbruchsäcke geschieht durch kleine Fettknoten, welche dem subserösen Gewebe angehören und mit dem Bauchfell fest verbunden sind. Diese Fettknoten schieben sich zwischen den Fasern des Septum crurale ein, treiben dieselben auseinander und bringen sie zum Schwinden. Der vorderste Theil des Fettknotens, indem er auf der Schenkelseite (unter der Plica) heraustritt und dort, nur von der Fascia superficialis bedeckt, freien Raum findet, vergrössert sich, der Fettknoten

wird birnförmig, also keilförmig; er bekommt dadurch eine desto grössere Neigung zum Herausgleiten, er gleitet auch, begünstigt von den Bewegungen des Körpers, immer weiter vor, das Bauchfell folgt nach und der Bruchsack ist gebildet. So beginnen die Schenkelbrüche. Wer es untersuchen will, wird es bestätigt finden, ich habe seit 17 Jahren so manchen beginnenden Schenkelbruch anatomisch untersucht und immer diese Entstehung, immer den Fettknoten an der Spitze des Bruchs gefunden. An den alten grossen Schenkelbrüchen darf man denselben nicht erwarten, dort kann er durch Druck von Bruchbändern u. s. w. geschwunden sein, aber an den anfangenden Schenkelbrüchen wird man ihn nicht vergeblich suchen. Freilich ist er bis jetzt von den Herren Collegen sehr wenig gesucht worden. Er ist namentlich nicht systematisch, nicht mit Consequenz gesucht worden, und wenn er einzelne Male gefunden wurde, so galt diess eben nur als ein Curiosum, nicht als ein Beweis für die Regel.

Indessen der einzige Schriftsteller, welcher in neuester Zeit über die Anatomie des Schenkelbruchs genauere Studien machte und eine grosse Zahl von Schenkelbrüchen am Secirtische vor Augen hatte, Herr Linhart (damals Assistenzarzt an der Wiener Klinik, jetzt Professor in Würzburg), hat auch meine Lehre von der Herauszerrung der Schenkelbruchsäcke, und erst noch, ohne sie zu kennen, bestätigt. Er drückt sich hierüber mit folgenden Worten aus: „Es drängt sich förmlich die Idee auf, dass die andringende Gewalt des Darms unmöglich den grössten Antheil an der Bildung des Bruchsacks habe; ja ich glaube, dass in der Mehrzahl aller Brüche das Primäre die Bildung des Bruchsacks, das Sekundäre das Nachfolgen der Eingeweide und das weitere Vergrössern des Bruchsacks sei.“ „In Folge eines Zugs am Peritonäum, welcher durch Schwund des Zellgewebs, oder durch Schrumpfen einer Lymphdrüse, oder durch das Hervortreten einer Partie Fetts (beginnende Hernia adiposa) hervorgebracht wird, entsteht ein Grübchen im Peritonäum“ u. s. w. (Vergl. Linhart über die Schenkelhernie, Erlangen 1852, S. 38.)

Vielleicht hat Herr Linhart selbst indessen noch weitere Untersuchungen über diese Sache vorgenommen. Vielleicht haben auch, auf Herrn Linhart's Anregung, andere Collegen, in Wien oder anderswo, dieser Frage einige Aufmersamkeit gewidmet. Es wäre zu wünschen, dass diejenigen, welche ein Untersuchungs-Resultat gewonnen haben, damit nicht zurückhielten. Denn so lange eine Thatsache solcher Art nicht von den grossen Sections-Anstalten aus

constatirt wird, bleibt sie in den Augen einer grossen Zahl von Aerzten immer dubiös. —

Bei den äusseren Leistenbrüchen kommt ein besonderer mechanischer Grund vor, welcher der alten Bruchtheorie in den Weg tritt: der schiefe Verlauf, die klappenartige Formation des Leistenkanals. Aber so einleuchtend dieser Klappen-Mechanismus und so naheliegend der daraus abgeleitete Einwurf gegen die Druck-Theorie scheinen sollte, machte doch dieses Argument bisher gar keinen Effekt. Es blieb wirkungslos, so lange man nichts Besseres wusste, es konnte gleichsam seine Beweiskraft, seine zerstörende Wirkung gegen die bisherige Theorie nicht entfalten, solange es beim Verneinen blieb, solange nicht eine positive und bessere Erklärung für die Entstehung der Leistenbrüche aufgestellt wurde.

Die Erklärung nun, welche dieses Räthsel löst, ist sehr einfach: die äusseren Leistenbrüche entstehen nicht erst, sondern sie sind schon da, d. h. sie sind fast immer angeboren.

Der Satz, dass die äusseren Leistenbruchsäcke fast immer angeboren seien, befindet sich nicht ausdrücklich, sondern nur implicite in meiner Abhandlung von 1843. Ich hatte die Anatomen gebeten, diesen Gegenstand zu untersuchen, da ich bei einer verhältnissweise beschränkten Gelegenheit zur Untersuchung dieser Frage mein Resultat noch nicht für maassgebend halten wollte.

Heut zu Tage kann ich nur sagen, dass Alles, was ich in diesen 17 Jahren von Leistenbrüchen gesehen und anatomisch untersucht habe, mich in meiner Ansicht bestätigt hat. Ich habe gefunden, dass die Hernia vaginalis funiculi, d. h. das Offenbleiben des Vaginalfortsatzes an seinem obern Theil, viel häufiger vorkommt, als man gewöhnlich annimmt; die Kinder mit Leistenbrüchen, welche ich anatomisch zu untersuchen bekam, zeigten meistens, ja (vielleicht zufällig) fast alle diese Form. Ebenso fand ich bei Leichen von Erwachsenen öfters Leistenbruchsäcke, die so lang und eng waren, dass man sie nur als unvollkommen zurückgebildete Vaginalfortsätze des Peritonäums, in welche aber wohl nie ein Eingeweide eingedrungen war, betrachten konnte.

Auch das in meiner Abhandlung von 1843 erwähnte Zeichen, nach welchem ich, bei anatomischer Untersuchung eines alten Leistenbruchs, dessen Natur als angeborenes Uebel zu erkennen suchte: die gleichzeitigen andern Anomalien der Bauchfellbildung, hat sich mir vielfach bestätigt. Ich hatte darauf aufmerksam gemacht, dass es neben dem Descensus testiculi auch einen Descensus des Coecums und

der Flexura iliaca gibt, und dass Störungen dieser beiden Verschiebungen vielfach zusammen vorkommen. Wer nur die mindeste Aufmerksamkeit auf diesen Gegenstand richten, wer nur bei einer Serie von 20 Sectionen darauf achten will, wird sich hiervon überzeugen.

Da ich bei fast allen von mir untersuchten äusseren Leistenbrüchen solche Gründe fand,[1] dieselben als angeboren zu betrachten, so zog ich hieraus den Schluss, dass überhaupt die meisten äusseren Leistenbrüche, welche man bisher für erworbene ansah, diesen Namen insofern nicht verdienen, als der Bruchsack derselben schon von Geburt an vorhanden war. Man hält mit Unrecht, wenn ein Erwachsener plötzlich einen äusseren Leistenbruch an sich wahrnimmt, diesen Bruch für einen erworbenen; es ist vielmehr alle Wahrscheinlichkeit dafür, dass ein solcher Patient den Bruchsack immer an sich hatte und dass er erst bei stärkerer Ausdehnung und Anfüllung desselben, vielleicht im Moment einer ungewöhnlichen Anstrengung, von seinem (früher leer gebliebenen) Bruch etwas wahrnahm.

Ich glaube, wenn P. Camper noch lebte, würde er mir sogleich Recht geben. Bekanntlich hat schon Camper statistische Zählungen mitgetheilt, wonach von 63 reifen Kindern (bei denen der Descensus testiculi vollendet war) nur bei 7 beide Vaginalkanäle obliterirt waren, bei 34 waren beide noch offen, bei 14 nur die rechte und bei 8 nur die linke Seite.

Aber muss man denn in die Schriften des vorigen Jahrhunderts zurückgreifen, um diesen Gegenstand aufzuklären. Hat denn die moderne Anatomie keine Zeit oder Gelegenheit gefunden, Thatsachen von solcher Wichtigkeit zu beachten oder zu constatiren? Es könnte fast so scheinen; die Anatomen von Fach haben die Fragen solcher Art meistens ignorirt. Eine Ausnahme hiervon macht eine so eben erschienene Abhandlung von Engel, in der Wiener Wochenschrift (1857 S. 707). Wem also die Angaben von P. Camper nicht genügend erscheinen, der lese die Bestätigung derselben durch Herrn J. Engel. Seine Worte sind folgende: „Der Scheidenhautkanal ist nur in wenigen Fällen

---

1 Einen Grund, dessen Werth ich erst in den letzten Jahren recht erkannt habe, will ich hier noch hervorheben. Die Bruchsäcke der äusseren Leistenbrüche sind angewachsen, weil es eben angeborene Brüche sind; die Bruchsäcke der inneren Leistenbrüche und der Schenkelbrüche sind nur eingebettet, weil hier das Bauchfell nur durch Verschiebung, Verzerrung, Verdrängung an die anomale Stelle gelangt ist.

schon bei der Geburt vollkommen obliterirt; seine Verschliessung scheint erst im ersten Lebensjahre vor sich zu gehen. Zur Zeit der Geburt und in den ersten 14 Lebenstagen findet man den Scheidenhautkanal häufiger an der linken Seite obliterirt, oder wenigstens bedeutend kürzer, als an der rechten Seite, was merkwürdiger Weise mit der grösseren Frequenz der rechtseitigen Leistenhernien zusammenfällt. Um einen ungefähren Ausdruck für die verschiedene Dauer des Scheidenhautkanals für die ersten 14 Tage nach der Geburt zu geben, habe ich eine kurze Uebersicht nach Procenten zusammengestellt. Der Scheidenhautkanal war beiderseits bei der Geburt schon verwachsen bei 10 unter 100. 14 Tage nach der Geburt fand ich keine Spur des linken Scheidenhautkanals bei 30. Der Scheidenhautkanal war nach 14 Tagen noch beiderseits vollkommen offen bei 60.

„Die Verschliessung des Scheidenhautkanals erfolgt in der Richtung vom Hoden gegen den Leistenring, und es bleibt daher in nicht gar wenig Fällen ein rudimentärer Gang zurück, der bei der hinteren Leistenöffnung beginnt und entweder durch den ganzen Leistenkanal oder sogar noch eine Strecke weiter nach unten nach der Richtung des Samenstrangs fortläuft. Dieser rudimentäre Scheidenhautkanal liegt immer vor den Gefässen des Samenstrangs, nach vorn und aussen vom Vas deferens, mithin genau so, wie wir die äusseren Leistenhernien beim Mann verlaufen sehen."

„Bei Erwachsenen kommen entweder blosse Andeutungen des Scheidenhautkanals vor, oder es ist ein längeres Stück dieses Kanals noch offen, aber in einer Weise, dass man sieht, es habe noch keine Hernie enthalten."

„Ich fand bei Erwachsenen vom 20sten bis 64sten Lebensjahre folgende Häufigkeitszahlen auf 100 Fälle berechnet: Andeutung oder Anwesenheit eines wirklichen Scheidenhautkanals in 31 Fällen von 100 Leichen und zwar an beiden Seiten in 37,5 Fällen unter 100 damit Behafteten, an der rechten Seite allein in 62,5 Fällen von 100, von der Länge des Leistenkanals in 4 Fällen, von grösserer Länge in 8 Fällen von 100. Merkwürdigerweise fällt somit die grössere Häufigkeit der rechtseitigen Leistenhernien auch mit der grösseren Häufigkeit eines rechtseitigen Scheidenhautkanals zusammen und ich zweifle nicht im Geringsten, dass wir eben hierin die Erklärung der Anlage zu Leistenbrüchen zu suchen haben."

Ich denke, diese Mittheilungen von Engel sind schlagend. Der äussere Leistenbruch wird demnach mit wenigen Ausnahmen, nämlich mit Ausnahme der Fettbrüche des Leistenkanals, als ein angeborenes Uebel, wenigstens als ein

Uebel, das immerhin angeboren sein könnte, betrachtet werden müssen. —

Somit blieben nur noch die Nabelbrüche und die inneren Leistenbrüche, oder die äusseren Leistenbrüche der Weiber, zu welchen sich die alte Bruchtheorie flüchten könnte.

Was die äusseren Leistenbrüche des weiblichen Geschlechts betrifft, so ist die Zuflucht zu diesen schon seit einiger Zeit abgeschnitten. Ich legte vor 15 Jahren meinem damaligen Collegen H. Meyer (jetzt Professor in Zürich) die Frage vor, ob sich nicht auch beim weiblichen Geschlecht ein Gubernaculum Hunteri, ein Descensus des Bauchfells und des runden Mutterbands nachweisen lasse. Die ganze Formation der weiblichen Leistenbrüche, die angeborenen Brüche des Eierstocks, und besonders die offenen Vaginalkanäle, welche bei manchen weiblichen Thieren, z. B. bei Hündinnen sich vorfinden, schienen hiefür zu sprechen. Es zeigte sich auch, dass meine Vermuthung das Richtige getroffen hatte. Herr H. Meyer bewies (in Müller's Archiv 1845), dass beim weiblichen Fötus, so gut wie beim männlichen, eine Ausbuchtung des Bauchfells durch den Leistenkanal zu verlaufen pflegt. Die Metamorphose geht aber früher vor sich, wohl schon im fünften Monat, sie ist auch minder beträchtlich, daher darf es nicht wundern, dass sie seltener eine Störung leidet. —

Die inneren Leistenbrüche entstehen zum Theil, wie die Schenkelbrüche, aus Fettbrüchen, diess ist wohl nicht zu bezweifeln, da es von manchen zuverlässigen Autoren (auch von mir) wiederholt beobachtet wurde. Aber sollte nicht ein Theil, vielleicht ein grosser Theil der inneren Leistenbrüche sich durch lokale Ausdehnung und Vortreibung des Peritonäums erklären? Angenommen, ein alter Mann[1] mit erschlaffter, atrophisch gewordener Bauchwandung leide namentlich an partieller Atrophie der Fascia transversa, sollte nicht an dieser schwachen Stelle das Bauchfell sich vortreiben können, ähnlich wie sich die Blasenschleimhaut vortreibt, wenn der Blasenmuskel durch Atrophie einzelner Fasern und Hypertrophie der andern, zu einem netzförmig durchbrochenen Gewebe geworden ist?

Die Möglichkeit, dass es innere Leistenbrüche gibt, wel-

1 Die inneren Leistenbrüche kommen fast nur bei alten Männern vor; diese Thatsache scheint nicht überall bekannt zu sein. Ich habe darauf seit vielen Jahren geachtet und mich, natürlich durch Anatomie, davon überzeugt. Der innere Leistenbruch kommt überhaupt viel häufiger vor, als die meisten Autoren meinen; ich möchte fast sagen, er ist bei alten Männern so häufig, wie der Schenkelbruch bei alten Weibern. Warum er bei alten Weibern nicht leicht vorkommt? Weil sie einen viel engeren Leistenring haben.

che auf solchem Wege entstehen, soll hier nicht bestritten werden; ich habe sogar Fälle gesehen, die hiefür zu sprechen schienen; es werden aber fernere Untersuchungen nöthig sein, um diesen Punkt zu constatiren. Aber, wohl gemerkt, der Mechanismus, welcher hier vorausgesetzt wird, ist ein ganz anderer, als der bisher angenommene, wonach diese Bruchsäcke plötzlich und mit Verschiebung des Bauchfells entstehen sollten. —

Und nun noch die Nabelbrüche. Hier, aber auch nur hier behält die alte Bruchtheorie (wonach der Druck von innen die Ursache wäre) ihr Recht. Denn es ist wohl kein Zweifel, dass die gewöhnlichen Nabelbrüche der kleinen Kinder durch lokale Ausbuchtung und Ausdehnung des Bauchfells erzeugt werden. Aber, es soll diess noch einmal wiederholt werden, keine Verschiebung des Bauchfells, sondern nur lokale Dehnung und Verlängerung. Eine Verschiebung ist gerade hier am wenigsten möglich, weil das Bauchfell an keiner andern Stelle der äusseren Bauchwand so fest angewachsen ist, wie in der nächsten Umgebung des Nabels.

Die Nabelbrüche der kleinen Kinder, d. h. ihre Bruchsäcke, entstehen also, in der Regel wenigstens,[1] durch die Vis a tergo, durch die örtliche Ausdehnung und Ausbuchtung der dem Nabelring entsprechenden kleinen Bauchfellpartie. Ihr Mechanismus ist demnach verschieden von den andern Brüchen. Darf es uns Wunder nehmen, dass auch die Prognose solcher Nabelbrüche ihre Eigenthümlichkeit zeigt?

Die Nabelbrüche der kleinen Kinder haben die merkwürdige Eigenthümlichkeit, dass sie meistentheils von selbst heilen. Während die Kinder klein sind, sieht man diese Brüche entstehen, ein paar Jahre später trifft man sie verschwunden. Sie obliteriren spontan während der weiteren Entwicklung des Körpers; das Bauchfell, das sich vermöge seiner Elasticität gedehnt, auch wohl hypertrophisch verlängert hatte, geht wieder elastisch zurück, oder es schwindet was hypertrophirt war, und der Bruch erscheint geheilt. Auch dieser Gegenstand ist, wie so Vieles zur Herniologie gehörige, bisher merkwürdig ignorirt worden. Und doch muss es längst aufgefallen sein, wie viel Nabelbrüche man bei Kindern sieht und wie wenige bei Erwachsenen, z. B. bei den Rekruten-Untersuchungen angetroffen werden. (Bei fetten alten Leuten ist's wieder anders, hier kommen die er-

1 Ich sprach früher die Vermuthung aus, dass auch bei diesen Nabelbrüchen eine kleine angeborene Ausbuchtung des Bauchfells, ein Ueberrest der früheren fötalen Formation zu Grunde liegen möchte. Vielleicht finden sich doch Fälle, wo diess zutrifft. Beim sogenannten Nabelschnurbruch gibt es ja alle Welt zu.

worbenen Nabelbrüche, die Fettbrüche der Nabel- und Oberbauchgegend bekanntlich ziemlich viel zur Beobachtung.

Die meisten Aerzte interessiren sich freilich nur wenig für solche ätiologische Auseinandersetzungen, wie die vorstehend abgehandelten, sie fragen: was folgt daraus für die Behandlung? und wenn man ihnen antwortet, dass vorläufig keine therapeutischen Consequenzen sich ergeben, so kehren sie sich gleichgültig ab; man muss beinahe froh sein, wenn nicht ein spöttischer Blick den Beweis liefert, dass sie es mit dem Dreschen von leerem Stroh vergleichen, wenn Jemand dergleichen Untersuchungen seine Zeit widmet. Sie rechnen die Kenntniss solcher Dinge zur unnützen und unfruchtbaren „Gelehrsamkeit". Daran thun sie freilich gewaltig Unrecht! Nicht nur desswegen, weil sie bei solcher Verachtung der ätiologischen Theorie, der eigentlichen Einsicht in die Causalitätsverhältnisse allen wissenschaftlichen Standpunkt aufgeben und ganz den Gesichtspunkt des gewöhnlichen Handwerks, des rohen Nützlichkeits-Princips adoptiren, sondern auch darum, weil sich gar nicht bestimmen lässt, ob nicht eine Thatsache, welche heute nur der Wissenschaft anzugehören scheint, morgen schon ihre Anwendung in der Praxis findet.

Als ich meine Untersuchungen über die Ursachen der Brüche begann, wurde ich zunächst von dem Bestreben nach wissenschaftlicher Einsicht geleitet und dachte damals nicht von ferne an die Anwendung meiner Resultate in einem Gebiete, das zwar nicht zur Heilkunst, aber doch zur Praxis gehört, nämlich der gerichtlichen Medicin. Als ich später Gerichtsarzt wurde, kamen von Zeit zu Zeit Fälle vor, wo ein in Raufereien verwickelter oder misshandelter Mensch einen Bruch an sich beobachten liess, und wo sich die, für den Beklagten so wichtige Frage erhob, ob der Bruch eine Folge der Misshandlung sei, ob die letztere also ein Damnum permanens erzeugt habe.

Wie wichtig in einem solchen Fall das Gutachten des Gerichtsarztes für die Zwecke der Justiz werden kann, liegt auf der Hand. Es ist gar nicht unwahrscheinlich, dass schon Mancher verurtheilt wurde, den man, offenbar mit Unrecht, für den Urheber eines Bruchschadens erklärt hatte. In einem Fall solcher Art, wo ein Leipziger Bürger schon in zweiter Instanz zu entehrender Strafe verurtheilt war, erlangte Herr Professor Streubel, indem er sich auf meine Arbeit berief und die gegen die alte Bruchtheorie gerichteten Argumente unterstützte, die Cassation des Urtheils durch das Appellations-Gericht. (Vgl. Henke's Zeitschrift 1851. S. 3.)

Verzeichniss der Muskel, ihrer Nerven und Insertionen.

1. Muskel am Kopf.

Muskel und ihre Nerven.	Ursprung.	Ansatz.
Frontalis N. facialis.	Oberer Augenhöhlenrand	Galea aponeurotica.
Occipitalis N. facialis.	Linea semicircularis ossis occipitis	Galea aponeurotica.
Orbicularis palpebrae N. facialis.	Processus nasalis des Oberkiefers. Thränensack	äuss. Augenlidband. Rand der Augenlider.
Corrugator N. facialis.	Arcus superciliaris	Augenbraunhaut.
Levator palpebrae N. oculomotorius.	am Rand des Foramen opticum	oberer Augenlidknorpel.
Mm. recti N. oculomotorius, abducens.	ums Foramen opticum herum	Sclerotica, $2^1/_2$ bis $3^1/_2$ Linien vom Hornhautrand.
Obliquus superior N. trochlearis.	am For. opticum	hintere, obere, äussere Partie der Sclerotica.
Obliquus inferior N. oculomotorius.	Superficies orbitalis des Oberkiefers	hintere, obere, äussere Partie der Sclerotica.
Compressor nasi N. facialis.	Oberkiefer	Nasenrücken.
Orbicularis oris N. facialis.	Ober- u. Unterkiefer	

Muskel und ihre Nerven.	Ursprung.	Ansatz.
Levator labii alaeque nasi N. facialis.	Processus nasalis des Oberkiefers	Nasenflügel u. Oberlippe.
Levator labii sup. N. facialis.	unterer Augenhöhlenrand	Haut der Oberlippe.
Zygomaticus major N. facialis.	Jochbein	Mundwinkel.
Zygomaticus minor	Jochbein	Oberlippe.
Levator anguli oris N. facialis.	Fovea maxillaris	Mundwinkel.
Depressor anguli oris	Rand d. Unterkiefers	Mundwinkel.
Depressor labii inf. N. facialis.	Unterkieferrand	Unterlippe.
Buccinator N. crotavitico-buccinatorius. N. facialis.	Ober- u. Unterkiefer, Proc. pterygoideus M. constrictor pharyngis	äusserer Theil der Lippe.
Masseter N. crotaviticus.	Jochbogenrand	Kieferwinkel.
Temporalis N. crotaviticus.	Fossa temporalis	Processus coronoid. des Unterkiefers.
Pterygoideus int. N. crotaviticus.	Fossa pterygoidea	innere Seite d. Kieferwinkels.
Pterygoideus ext. N. crotaviticus.	Process pterygoideus. Gegend d. Proc. spinosus des Keilbeins	Hals des Kiefergelenkkopfs.
Levator palati N. facialis vidianus?	Os petrosum, Tuba	Velum palatinum.
Circumflexus palati N. facialis.	Os petrosum, Tuba, Proc. pterygoideus	Velum palatinum.
Azygos uvulae N. facialis.	Spina nasalis posterior	Zäpfchen.
Palatoglossus Plexus pharyngeus.	Velum palatinum	Zungenwurzel.
Palatopharyngeus Plexus pharyngeus.	Velum palatinum	seitl. hint. Schlundkopfwand.

2. Muskel am Hals.

Muskel und ihre Nerven.	Ursprung.	Ansatz.
Platysmamyoides N. facialis.	Fascia unterhalb des Schlüsselbeins	Fascia parotidis, Gesichtshaut.
Sternocleidomastoideus N. accessorius.	Manubr. sterni. Pars sternalis claviculae	Proc. mastoideus.
Sternohyoideus N. hypoglossus.	Manubrium sterni	Corpus ossis hyoid.
Sternothyreoideus N. hypoglossus.	Manubr. sterni. Cartil. cost. I.	Cart. thyreoidea.
Omohyoideus N. hypoglossus.	Oberer Schulterblattrand	Zungenbeinkörper.
Hyothyreoideus N. hypoglossus.	Os hyoideum	Schildknorpel u. M. sterno-thyreoid.
Digastricus N. facialis. N. mylohyoideus.	Incisura mastoidea	Unterer Rand des Kiefers.
Mylohyoideus N. mylohyoideus.	Linea obliqua des Unterkiefers	Zungenbein.
Geniohyoideus N. hypoglossus.	Spina mentalis interna	Zungenbein.
Stylohyoideus N. facialis.	Proc. styloideus	Zungenbein äussere Seite.
Hyoglossus N. hypoglossus.	Basis u. Hörner des Zungenbeins	Zungenwurzel.
Genioglossus N. hypoglossus.	Spina mentalis interna	Mittellinie d. Zunge.
Styloglossus N. hypoglossus.	Proc. styloideus	hinterer äuss. Theil der Zunge.
Lingualis N. hypoglossus.	zwischen Genioglossus und	Hyoglossus.
Constrictor pharyngis Plexus pharyngeus.	Pars basilaris occipitis, Zungenbein, Schildknorpel, Ringknorpel	Oesophagus.
Stylopharyngeus N. glossopharyngeus.	Processus styloideus	mittl. Pharynxtheil.
Longus colli Nn. cervicales ant.	Obere Brust- u. untere Halswirbel	obere Halswirbel.

Muskel und ihre Nerven.	Ursprung.	Ansatz.
Rect. capitis anticus major Nn. cerv. ant.	Querfortsätze d. mittleren Halswirbel	Pars basilaris occipitis.
Rect. capitis anticus minor N. suboccipitalis.	Proc. transversus atlantis	Pars basilaris.
Rect. capitis lateralis N. suboccipitalis.	Processus transversus atlantis.	Proc. jugularis occipitis.
Scalenus anticus Nn. cervic. ant.	Querfortsätze d. mittleren Halswirbel	erste Rippe vorn.
Scalenus medius Nn. cervic. ant.	Querforts. der sieben Halswirbel	erste Rippe aussen.
Scalenus posticus Nn. cervic. ant.	Querforts. d. unteren Halswirbel	zweite Rippe aussen und hinten.

3. Muskel an der Brust.

Pectoralis major Nn. thorac. ant.	Clavicula, Sternum, 2-7. Rippenknorpel	Spina tuberculi majoris.
Pectoralis minor Nn. thorac. ant.	dritte bis fünfte Rippe	Spitze des Proc. coracoideus.
Subclavius Nn. thorac. ant.	erste Rippe	hintere Fläche des Schlüsselbeins.
Serratus anticus N. thorac. longus.	erste bis achte Rippe	hinterer Schulterblattrand.
Intercostales Nn. intercostales.	von einer Rippe	zur andern.

4. Muskel der Rückengegend.

Cucullaris N. accessorius. N. cervicalis III.	Linea semicirc. occipit., Spina occ. Lig. nuchae, Proc. spinosi der Brustwirbel	Extremitas acrom. claviculae, Acromion, Spina scapulae.
Latissimus dorsi N. thoracicodorsalis.	Dornforts. d. Kreuz-, Lenden- u. unteren Rückenwirbel, 9-12. Rippe	Spina tuberculi minoris.
Splenius capitis N. occipit. major.	Dornfortsätze d. unt. Halswirbel	Os occipitis.

Muskel und ihre Nerven.	Ursprung.	Ansatz.
Levator anguli cap. Nn. cervicales II. III. IV.	Querfortsätze der 4 oberen Halswirbel	Schulterblattwinkel.
Rhomboideus sup. N. dorsalis scap.	Dornfortsätze der 2 untern Halswirbel	Basis scapulae.
Rhomboideus inf. N. dorsalis scap.	Dornfortsätze d. obern Brustwirbel	Basis scapulae.
Serratus post. sup. Nn. intercostal.	Dornfortsätze d. obern Brustwirbel	2—5te Rippe.
Serratus post. inf. Nn. intercost.	Dornfortsätze der untern Brust- u. obern Lendenwirbel	2—12te Rippe.
Complexus - Biventer N. suboccipitalis. N. occipit. major.	Untere Halswirbel u. Querfortsätze der obern Brustwirbel	Linea semicirc. sup.
Trachelomastoid. N. occipit. major.	Desgleichen	Process. mastoideus.
Transversalis cerv. Nn. cervicales.	Desgleichen	Querfortsätze d. 2-6. Halswirbels.
Sacrolumbalis Nn. lumbales.	Kreuzbein, Lendenwirbel, hinterer Theil des Darmbeins	unt. Halswirbel, Rippen, Querfortsätze d. Brustwirbel.
Spinalis cervicis Nn. cervicales.	Dornfortsätze d. obern Brustwirbel	Dornfortsätze der obern Halswirbel.
Semispinalis cerv. Nn. cervicales.	Querfortsätze d. obern Brustwirbel	Dornfortsätze der obern Halswirbel.
Spinalis dorsi Nn. thorac post.	Dornfortsätze d. unt. Brustwirbel	Dornfortsätze der obern Brustwirbel.
Semispinalis dorsi Nn. thorac. post.	Querfortsätze d. unt. Brustwirbel	Dornfortsätze der obern Brustwirbel.
Rect. cap. posticus major N. suboccipitalis.	Dornfortsatz des Epistropheus	Hinterhauptbein.
Rect. cap. posticus minor N. suboccipitalis.	Dornfortsatz d. Atlas	Hinterhauptbein.
Obliquus cap. sup. N. suboccipitalis.	Querfortsatz d. Atlas	Hinterhauptbein.
Obliquus cap. inf. N. suboccipitalis.	Dornfortsatz des Epistropheus	Querfortsatz des Atlas.

Muskel und ihre Nerven.	Ursprung.	Ansatz.
Multifidus spinae N. occipit. major. Nn. spinales.	Querforts. d. Rückenwirbel	Dornforts.d.Rückenwirbel.
Levatores costarum Nn. intercostales.	Querforts. d. Rückenwirbel	Gegend der Rippenwirbel.

5. Bauchmuskel.

Obliquus externus Nn. intercostales	acht untere Rippen	Linea alba. Lig. Poupartii.
Obliquus internus Nn. intercostales	Crista ilii, Lendenwirbel. (Scheide d. Quadratus lumborum)	Ränder der untern Rippen, Scheidè d. Rectus.
Transversus Nn. intercostales	6—12te Rippe. Querfortsätze d. Lendenwirbel. Crista ilii.	hintere Scheide des Rectus.
Rectus Nn. intercostales	Brustbein. 5 — 7ter Rippenknorpel	Symphysis ossium pubis.
Pyramidalis Nn. intercostales	Symphysis ossium pubis	Fascia recti.
Quadratus lumborum N. lumbales I.	Christa ilii, Processus transv. lumb.	zwölfte Rippe.

6. Muskel der Dammgegend.

Sphincter ani N. haemorrhoidalis; anococcygeus	Os coccygis	M. bulbocavernosus. (Constrict. cunni).
Levator ani Plexus coccygeus.	innere Wand des Beckens	Sphinct. ani extern. Fasc. perinæalis.
Constrictor urethrae Plexus coccygeus	Lig. arcuatum. Ramus descendens ossis pubis	Lig. ischioprostatica.
Coccygeus Plexus coccygeus	Spina ischii	Os coccygis.
Bulbocavernosus N. pudendus com.	Sphincter ani, Fascia perinæi, Corpora cavernosa penis	Fascia penis.
Ischiocavernosus N. pudendus com.	Ramus ascend. ischii	Corpus cavernosum, Fascia penis.
Transvers. perinaei Plexus coccygeus	Tuber ischii	Perinaeum.

7. Muskel der Schulter und des Arms.

Muskel und ihre Nerven.	Ursprung.	Ansatz.
Deltoideus N. axillaris.	Clavicula, Acromion, Spina scapulae	Os humeri, bis zur Mitte.
Supraspinatus N. suprascapularis.	Fossa suprasp. scapulae	Tub. majus oben.
Infraspinatus N. suprascapularis.	Fossa infrasp. scapulae	Tub. majus mitten.
Teres minor N. suprascapularis.	Rand des Schulterblatts	Tub. majus unten.
Teres major N. thorac. dorsalis.	Angulus scapulae	Spina tub. minor.
Subscapularis N. subscapularis.	Fossa subscapularis	Tub. minus.
Coracobrachialis N. musculocutan.	Proc. coracoideus	Spina tub. min.
Biceps N. musculocutan.	oberer Rand der Gelenksgrube. Proc. coracoideus	Tuberositas radii. Fascia cubiti.
Brachialis internus N. musculocutan.	Os humeri innere Seite	Processus coronoid. ulnae.
Triceps N. radialis.	Schulterblattrand, unterhalb d. Gelenksgrube. Oberarm hintere Seite.	Olecranon.

8. Muskel des Vorderarms.

Anconaeus quartus N. radialis.	Condyl. ext. humeri	Ulna, aussen u. oben.
Pronator teres N. medianus.	Condyl. int. humeri	Radius, vorn u. aussen bis zur Mitte.
Palmaris longus N. medianus.	Condyl. int. humeri	Lig. carpi vol. Apon. palm.
Flexor carpi radialis N. medianus.	Condyl. int. humeri	Os metacarpi II.
Flexor carpi ulnaris N. ulnaris.	Cond. int. Olecranon	Os pisiforme, Os metac. V.
Flexor dig. sublimis N. medianus.	Cond. int. Ulna, Radius	2tes Glied d. 4 Finger.
Flexor dig. prof. N. med. et. ulnaris.	Ulna. Lig. interosseum.	3tes Glied d. 4 Finger.

Muskel und ihre Nerven.	Ursprung.	Ansatz.
Flexor pollicis long. N. medianus.	Radius. Ulna. Lig. interosseum	2tes Glied des Daumens.
Pronator quadratus N. medianus.	Ulna, vorn u. unten	Radius, vorn u. unten.
Supinator longus N. radialis.	Humerus. Cond. ext. humeri.	Radius, proc. styl.
Supinator brevis N. radialis.	Cond. ext. humeri	Radius, vorn u. innen.
Ext. rad. long. N. radialis.	Cond. ext. humeri	Mittelhandknochen des Zeigfingers.
Ext. rad. brevis N. radialis.	Cond. ext. humeri	Mittelhandknochen des Mittelfingers.
Ext. carpi ulnaris N. radialis.	Condyl. ext. humeri. Olecranon	Mittelhandknochen d. kleinen Fingers.
Ext. dig. communis N. radialis.	Cond. ext. humeri	2tes und 3tes Glied der 4 Finger.
Ext. dig. min. propr. N. radialis.	Cond. ext. hum. Ulna	fünfter Finger.
Ext. indicis proprius N. radialis.	Ulna, Lig. interosseum	Zeigfinger.
Ext. poll. longus N. radialis.	Ulna	2tes Glied des Daumens.
Ext. poll. brevis N. radialis.	Ulna, Lig. interosseum	1tes Glied des Daumens.
Abductor poll. long. N. radialis.	Ulna, Lig. int. Radius	Os. metac. pollicis.

9. Muskel an der Hand.

Abductor poll. brev. N. medianus.	Lig. vol. Os mult. majus	1tes Glied des Daumens.
Flexor brevis poll. N. medianus.	Lig. vol. Os m. min.	Sehnenknochen und 1tes Glied.
Opponens pollicis N. medianus.	Lig. volare	Capitulum os. met. I.
Adductor pollicis N. ulnaris.	Os capit. Os metac. III.	Sehnenknochen und 1tes Glied.
Flexor dig. min. N. ulnaris.	Lig. vol. Os hamatum	1tes Glied des 5ten Fingers.
Abductor dig. min. N. ulnaris.	Lig. volare	1tes Glied des 5ten Fingers.

Muskel und ihre Nerven.	Ursprung.	Ansatz.
Adductor dig. min. N. ulnaris	Lig. vol. Os hamatum	Capit. os. met. dig. m.
Interossei (7) N. ulnaris.	Metacarpusknochen	Rückseite des 1 ten Glieds.
Lumbricales (4) Nn. medianus et ulnaris.	Beugesehne des Profundus	verschmolzen mit d. Sehnen d. Interossei u. d. Ext. comm.

10. Muskel des Schenkels.

Sartorius N. cruralis.	Spina ilii ant. sup.	innen und vorn am Kopf der Tibia.
Psoas N. cruralis.	Körper und Querfortsätze d. letzten Brustwirbels u. der obern Lendenwirbel	Trochanter min. (gemeinschaftl. mit dem Iliacus).
Iliacus N. cruralis.	innere Seite des Hüftblatts	Trochanter minor.
Psoas minor N. cruralis.	wie der vorige	Fascia iliaca.
Pectinaeus N. cruralis, obturatorius.	Crista ossis pubis	unterhalb d. Troch. major.
Glutaeus maximus Nn. glut. inf.	hintere Seite des Hüftbeins, Os sacrum u. Os coccygis	Linea aspera unterhalb d. Trochanter major, Fascia lata.
Glutaeus medius Nn. glut. sup.	äussere Seite d. Darmbeins	äussere u. vord. Seite des Troch. major.
Glutaeus minimus Nn. glut. sup.	äussere Seite d. Darmbeins, unter dem vorigen	oberer Rand des Troch. major.
Pyriformis N. glut. sup.	vordere und seitliche Fläche d. Os sacrum	innere Fläche des Troch. major.
Gemellus superior et inferior N. ischiadicus.	Spina ischii, tuber ischii	Fossa trochanterica.
Obturator internus N. ischiadicus.	innerer Rand d. For. obt. Membr. obturat.	Linea intertrochanterica.
Quadratus femoris N. ischiadicus.	Tuber ossis ischii	Linea intertrochanterica.
Obturator externus N. obturatorius.	Rand d. eiförm. Lochs	Fossa trochanterica.

Muskel und ihre Nerven.	Ursprung.	Ansatz.
Tensor fasciae latae N. glut. sup.	Spina ilii ant. superior	Fascia lata des Oberschenkels
Rectus femoris N. cruralis.	Spina ilii ant. inferior	Patella.
Cruralis N. cruralis.	vord. Seite des Schenkelknochens	
Vastus externus N. cruralis.	äussere Seite des Os femoris	
Vastus internus N. cruralis.	innere Seite des Os femoris	
Adductor longus N. obturatorius.	Ramus descendens ossis pubis	Linea aspera mitten.
Adductor brevis N. obturatorius.	Ram. desc. ossis pubis	Linea aspera.
Adductor magnus N. obturatorius.	Ramus ascendens ischii	Linea asp. bis z. Condyl. femoris herab.
Gracilis N. obturatorius.	Ramus desc. pubis et ascend. ischii	Oberes Ende d. Tibia vorn und innen.
Biceps N. ischiadicus.	der lange Kopf vom Tuber ischii, d. kurze von d. Linea aspera	Capitulum fibulae.
Semitendinosus N. ischiadicus.	Tuber ischii	Tibia, oben u. innen.
Semimembranosus N. ischiadicus.	Tuber ischii	Condylus int. tibiae.

11. Muskel des Unterschenkels.

Gastrocnemius N. tibialis (ischiad.)	Cond. fem. ext. et int.	Tuberositas calcanei
Soleus N. tibialis.	Rand der Tibia, Capitulum fibulae	mit dem vorigen zur Tub. calcanei.
Poplitaeus N. tibialis.	Cnod. ext. femoris	Tibia innen u. oben.
Plantaris N. tibialis.	Cnod. ext. femoris	Lig. capsul. Calcaneus.
Tibialis posticus N. tibialis.	Fibula, Lig. inteross. Tibia	Os naviculare, Os cuneif. I. et II.
Flexor hall. longus N. tibialis.	Fibula	zweites Glied der grossen Zehe.
Flexor digit. long. N. tibialis.	Tibia	drittes Glied d. vier äusseren Zehen.

Muskel und ihre Nerven.	Ursprung.	Ansatz.
Tibialis anticus N. peronaeus prof.	Tibia, Lig. inteross.	Os cuneiforme I. u. os metat. dig. I.
Ext. hallucis longus	Lig. interosseum, Fibula	zweites Glied der grossen Zehe.
Ext. digit. longus N. peronaeus prof.	Fibula, Lig. inteross. Tibia	drittes Glied d. vier äussern Zehen.
Peronaeus tertius N. per. prof.	Fibula vorn u. aussen	Os metatarsi V.
Peronaeus longus N. peronaeus.	Fibula oben u. aussen	Os cuneif. I. und os metatarsi I.
Peronaeus brevis N. peronaeus.	Fibula aussen	Os metatarsi V.

12. Muskel des Fusses.

Extensor dig. brevis N. per. prof.	Proc. ant. calcanei	2te bis 4te Zehe.
Ext. hallucis brevis N. per. prof.	Proc. ant. calc. weiter oben	1tes Glied der grossen Zehe.
Flex. digit. brevis N. plant. internus.	Tub. calcanei	2tes Glied der 4 äussern Zehen.
Flex. hall. brevis N. plant. internus.	Proc. ant. calc. Os cuneif. II. III.	1tes Glied der grossen Zehe.
Abductor hallucis N. plant. internus.	Tub. calcanei, Os cuneif. I, Os metat. I.	1tes Glied der grossen Zehe.
Caro quadrata N. plant. internus.	Calcaneus	Sehne d. Flexor communis longus.
Adductor hallucis N. plant. externus.	Lig. calcaneo-cuboid. Os cuneiform. III. Os metat. IV. et V.	1tes Glied der grossen Zehe.
Abductor digiti V. N. plant. externus.	Calcaneus.	Os metat. V. et Phalanx I. dig. V.
Flexor brev. dig. V. N. plant. externus.	Lig. calcaneo-cuboid.	Os metat. V. et Phalanx I. dig. V.
Interossei (7) N plant. externus.	Metatarsus	Rückenfläche d. 1ten Glieds der Zehen.
M. lumbricales (4) Nn. plant. int. et externus.	Sehnen d. Flexor communis	1tes Glied der 4 äussern Zehen.

Verzeichniss der wichtigern Arterien und ihrer Zweige.

I. OBERE KÖRPERHÄLFTE.

1. Carotis facialis.

Thyreoidea superior; (laryngea superior, cricothyreoidea.)
Lingualis; dorsalis linguae, sublingualis, ranina.)
Maxillaris externa; (submentalis, coronaria inferior et superior, angularis faciei.)
Pharyngea ascendens; (pharyngea descendens, palatina.)
Occipitalis; (rami cervicales. ramus mastoideus.)
Auricularis post.; (stylomast.)
Temporalis; transversa faciei, frontalis, occipitalis.)
Maxillaris interna; (meningea media, dentalis superior et inferior, infraorbitalis, pterygopalatina, sphenopalatina.)

2. Carotis cerebralis.

Ophtalmica; (lacrymalis, centralis retinae, ciliares posticae et anticae, supraorbitalis, ethmoidalis anterior, palpebralis, frontalis.)
Chorioidea.
A. corporis callosi.
A. fossa Sylvii.

3. Subclavia.

Vertebralis; (Rami spin. A. basil.)
Thyreoidea inferior; (rami oesophagei, A. laryngea inferior.)
Cervicalis ascendens.
Cervicalis profunda.
Cervicalis superficialis.
Transversa colli; (Ramus supraspinatus. Dorsalis scapulae.)
Transversa scapulae.
Intercostalis prima.
Mammaria interna; (pericardiacophrenica, intercostales anteriores, mammariae externae. musculophrenica, epigastrica superior.)

4. Axillaris.

Thoracicae externae; (acromialis, mammaria.)	Circumflexa humeri anterior.
Subscapularis; (circumflexa scapulae, thoracicodorsalis.)	Circumflexa posterior.

5. Brachialis.

Profunda brachii; (collateralis ulnaris et radialis posterior.)	Collateralis radialis.
	Collateralis ulnaris.

6. Radialis.

Recurrens.	Radialis dorsalis.
Radialis volaris.	

7. Ulnaris.

Recurrens.	U. dorsalis.
Interrossea; (interossea dorsalis, recurrens interossea.)	U. volaris; (sublimis, profunda.)

II. UNTERE KÖRPERHÄLFTE.

1. Aorta abdominalis.

Phrenicae.	Coeliaca; (coronaria sinistra, hepatica. lienalis.)
Renales.	Mesenterica superior.
Spermaticae internae.	Mesenterica inferior; (haemorrhoidalis interna.)
Lumbales.	

2. Iliaca interna.

Iliolumbalis.	Glutaea.
Sacra lateralis.	Ischiadica.
Umbilicalis; (vesicalis, uterina, vaginalis, deferentialis, haemorrhoidalis media.)	Pudenda communis; (haemorrhoidales externae, transversa perinaei, bulbourethralis, dorsalis penis, profunda penis.)
Obturatoria.	

3. Iliaca externa.

Epigastrica; (spermatica externa, obturatoria.)	Circumflexa ilium.
	Obturatoria; (anomal.)

4. Cruralis.

Epigastrica superficialis.	Profunda femoris; (circumflexa
Pudendae externae.	interna, externa, rami perforantes.)
	Anastomotica magna.

5. Poplitaea.

Articular. superiores.	A. media.	Articulares inferiores.

6. Tibialis antica.

Recurrens tibialis.	Tarsea.
Malleolaris externa et interna.	Metatarsea. (Arcus profundus.)

7. Tibialis postica.

Plantaris externa.	Plantaris externa.

8. Peronaea.

COUNTWAY LIBRARY
HC 1GIJ /